This is a digital copy of a book that was preserved for generations on library shelves before it was carefully scanned by Google as part of a project to make the world's books discoverable online.

It has survived long enough for the copyright to expire and the book to enter the public domain. A public domain book is one that was never subject to copyright or whose legal copyright term has expired. Whether a book is in the public domain may vary country to country. Public domain books are our gateways to the past, representing a wealth of history, culture and knowledge that's often difficult to discover.

Marks, notations and other marginalia present in the original volume will appear in this file - a reminder of this book's long journey from the publisher to a library and finally to you.

Usage guidelines

Google is proud to partner with libraries to digitize public domain materials and make them widely accessible. Public domain books belong to the public and we are merely their custodians. Nevertheless, this work is expensive, so in order to keep providing this resource, we have taken steps to prevent abuse by commercial parties, including placing technical restrictions on automated querying.

We also ask that you:

+ *Make non-commercial use of the files* We designed Google Book Search for use by individuals, and we request that you use these files for personal, non-commercial purposes.

+ *Refrain from automated querying* Do not send automated queries of any sort to Google's system: If you are conducting research on machine translation, optical character recognition or other areas where access to a large amount of text is helpful, please contact us. We encourage the use of public domain materials for these purposes and may be able to help.

+ *Maintain attribution* The Google "watermark" you see on each file is essential for informing people about this project and helping them find additional materials through Google Book Search. Please do not remove it.

+ *Keep it legal* Whatever your use, remember that you are responsible for ensuring that what you are doing is legal. Do not assume that just because we believe a book is in the public domain for users in the United States, that the work is also in the public domain for users in other countries. Whether a book is still in copyright varies from country to country, and we can't offer guidance on whether any specific use of any specific book is allowed. Please do not assume that a book's appearance in Google Book Search means it can be used in any manner anywhere in the world. Copyright infringement liability can be quite severe.

About Google Book Search

Google's mission is to organize the world's information and to make it universally accessible and useful. Google Book Search helps readers discover the world's books while helping authors and publishers reach new audiences. You can search through the full text of this book on the web at `http://books.google.com/`

Über dieses Buch

Dies ist ein digitales Exemplar eines Buches, das seit Generationen in den Regalen der Bibliotheken aufbewahrt wurde, bevor es von Google im Rahmen eines Projekts, mit dem die Bücher dieser Welt online verfügbar gemacht werden sollen, sorgfältig gescannt wurde.

Das Buch hat das Urheberrecht überdauert und kann nun öffentlich zugänglich gemacht werden. Ein öffentlich zugängliches Buch ist ein Buch, das niemals Urheberrechten unterlag oder bei dem die Schutzfrist des Urheberrechts abgelaufen ist. Ob ein Buch öffentlich zugänglich ist, kann von Land zu Land unterschiedlich sein. Öffentlich zugängliche Bücher sind unser Tor zur Vergangenheit und stellen ein geschichtliches, kulturelles und wissenschaftliches Vermögen dar, das häufig nur schwierig zu entdecken ist.

Gebrauchsspuren, Anmerkungen und andere Randbemerkungen, die im Originalband enthalten sind, finden sich auch in dieser Datei – eine Erinnerung an die lange Reise, die das Buch vom Verleger zu einer Bibliothek und weiter zu Ihnen hinter sich gebracht hat.

Nutzungsrichtlinien

Google ist stolz, mit Bibliotheken in partnerschaftlicher Zusammenarbeit öffentlich zugängliches Material zu digitalisieren und einer breiten Masse zugänglich zu machen. Öffentlich zugängliche Bücher gehören der Öffentlichkeit, und wir sind nur ihre Hüter. Nichtsdestotrotz ist diese Arbeit kostspielig. Um diese Ressource weiterhin zur Verfügung stellen zu können, haben wir Schritte unternommen, um den Missbrauch durch kommerzielle Parteien zu verhindern. Dazu gehören technische Einschränkungen für automatisierte Abfragen.

Wir bitten Sie um Einhaltung folgender Richtlinien:

+ *Nutzung der Dateien zu nichtkommerziellen Zwecken* Wir haben Google Buchsuche für Endanwender konzipiert und möchten, dass Sie diese Dateien nur für persönliche, nichtkommerzielle Zwecke verwenden.

+ *Keine automatisierten Abfragen* Senden Sie keine automatisierten Abfragen irgendwelcher Art an das Google-System. Wenn Sie Recherchen über maschinelle Übersetzung, optische Zeichenerkennung oder andere Bereiche durchführen, in denen der Zugang zu Text in großen Mengen nützlich ist, wenden Sie sich bitte an uns. Wir fördern die Nutzung des öffentlich zugänglichen Materials für diese Zwecke und können Ihnen unter Umständen helfen.

+ *Beibehaltung von Google-Markenelementen* Das "Wasserzeichen" von Google, das Sie in jeder Datei finden, ist wichtig zur Information über dieses Projekt und hilft den Anwendern weiteres Material über Google Buchsuche zu finden. Bitte entfernen Sie das Wasserzeichen nicht.

+ *Bewegen Sie sich innerhalb der Legalität* Unabhängig von Ihrem Verwendungszweck müssen Sie sich Ihrer Verantwortung bewusst sein, sicherzustellen, dass Ihre Nutzung legal ist. Gehen Sie nicht davon aus, dass ein Buch, das nach unserem Dafürhalten für Nutzer in den USA öffentlich zugänglich ist, auch für Nutzer in anderen Ländern öffentlich zugänglich ist. Ob ein Buch noch dem Urheberrecht unterliegt, ist von Land zu Land verschieden. Wir können keine Beratung leisten, ob eine bestimmte Nutzung eines bestimmten Buches gesetzlich zulässig ist. Gehen Sie nicht davon aus, dass das Erscheinen eines Buchs in Google Buchsuche bedeutet, dass es in jeder Form und überall auf der Welt verwendet werden kann. Eine Urheberrechtsverletzung kann schwerwiegende Folgen haben.

Über Google Buchsuche

Das Ziel von Google besteht darin, die weltweiten Informationen zu organisieren und allgemein nutzbar und zugänglich zu machen. Google Buchsuche hilft Lesern dabei, die Bücher dieser Welt zu entdecken, und unterstützt Autoren und Verleger dabei, neue Zielgruppen zu erreichen. Den gesamten Buchtext können Sie im Internet unter `http://books.google.com` durchsuchen.

LANE MEDICAL LIBRARY STANFORD STOR
L385 .M94 1898
Untersuchungen über die anatomie und pa
24503338164

Mit den besten Empfehlungen vom Verfasser überreicht.

UNTERSUCHUNGEN

ÜBER DIE

ANATOMIE UND PATHOLOGIE

DES

UNTERSTEN RÜCKENMARKSABSCHNITTES.

HABILITATIONSSCHRIFT

ZUR

ERLANGUNG DER VENIA DOCENDI

EINER

HOHEN MEDICINISCHEN FACULTÄT

DER

FRIEDRICH-ALEXANDERS-UNIVERSITÄT ZU ERLANGEN

VORGELEGT VON

DR. LUDWIG ROBERT MÜLLER,

I. ASSISTENZARZT AN DER MEDICINISCHEN KLINIK.

MIT 6 TAFELN.

LEIPZIG

DRUCK VON AUGUST PRIES

1898.

L385
M94
1898

LANE

MEDICAL LIBRARY

LEVI COOPER LANE FUND

UNTERSUCHUNGEN

ÜBER DIE

ANATOMIE UND PATHOLO

DES

UNTERSTEN RÜCKENMARKSABSCHNITT

HABILITATIONSSCHRIFT

ZUR

ERLANGUNG DER VENIA DOCENDI

EINER

HOHEN MEDICINISCHEN FACULTÄT

DER

FRIEDRICH-ALEXANDERS-UNIVERSITÄT ZU ERLANGEN

VORGELEGT VON

DR. LUDWIG ROBERT MÜLLER,

I. ASSISTENZARZT AN DER MEDICINISCHEN KLINIK.

MIT 6 TAFELN.

LEIPZIG

DRUCK VON AUGUST PRIES

1898.

LANE LIBRARY

LANE LIBRARY

L 500
m 94
1898

Der unterste Rückenmarksabschnitt, der sog. Conus medullaris, bietet in seinen anatomischen und physiologischen Verhältnissen so viele Besonderheiten dar, dass auch die Erkrankungen desselben ein in vieler Hinsicht ganz eigenartiges Symptomenbild hervorrufen. Die Beurtheilung dieses Symptomenbildes macht aber gewisse Schwierigkeiten, weil durchaus ähnliche Krankheitsbilder auch durch manche Affectionen der aus dem Sacralmark austretenden Nervenwurzeln, der Cauda equina, entstehen. Die Unterscheidung der Conus-Erkrankungen von den Cauda-Affectionen hat nicht nur theoretisches, sondern auch praktisches Interesse. Denn während die ersteren kaum jemals einer chirurgischen Behandlung zugänglich sein werden, dürfte die Chirurgie bei Cauda-Erkrankungen in Zukunft gewiss noch manche höchst werthvolle therapeutische Erfolge erzielen. Wenigstens berechtigen die bisherigen, wenn auch erst spärlichen praktischen Erfahrungen zu dieser Hoffnung.

Die erwähnten Umstände machen es begreiflich, dass den Erkrankungen des Conus und der Cauda equina in den letzten Jahren ein besonders grosses ärztliches Interesse entgegengebracht worden ist. Trotzdem giebt es hier noch grosse Lücken in unserem Wissen und zahlreiche Punkte, die einer weiteren Aufklärung bedürfen. Vor Allem ist die normale Anatomie des untersten Rückenmarksabschnitts, welche doch die Grundlage für die Beurtheilung aller krankhaften Veränderungen sein muss, noch keineswegs mit der nöthigen Genauigkeit und Ausführlichkeit erforscht. Sodann fehlt es trotz der schon sehr umfangreichen Casuistik über die hierhergehörigen Erkrankungen [1]) doch noch sehr an genauen und verwerthbaren pathologisch-anatomischen Befunden. Zahlreiche Erörterungen über die Symptomatologie und Diagnostik der Conus-Erkrankungen stützen sich auf rein klinische Erfahrungen, deren Verwerthung in dem einen

1) Eine Zusammenstellung derselben siehe im Literaturverzeichniss am Schlusse der Arbeit.

71070

oder anderen Sinne stets bis zu einem gewissen Grade zweifelhaft bleiben muss.

Aus diesen Gründen schien mir eine weitere Fortführung der Untersuchungen und Beobachtungen über den untersten Rückenmarksabschnitt und dessen Erkrankungen keine undankbare Arbeit zu sein. Ich habe zunächst die normale, insbesondere die mikroskopische Anatomie des Conus medullaris, soweit es mir möglich war, eingehender zu erforschen gesucht, als dies bisher geschehen ist. Um auch über die Anordnung der einzelnen Fasersysteme im Conus genaueren Aufschluss zu erhalten, wurde der Conus von Neugeborenen und Kindern in den ersten Lebensjahren untersucht. Ferner habe ich die primären Degenerationen der Hinterwurzel-Neurone bei der Tabes, sowie die secundären absteigenden Degenerationen bei verschiedenen Querschnittserkrankungen im oberen Rückenmark bis in das unterste Rückenmarksende zu verfolgen gesucht, wie dies bisher noch nicht geschehen ist. Endlich war ich in der Lage, eine verhältnissmässig nicht geringe Anzahl von Erkrankungen des untersten Rückenmarksabschnittes klinisch zu beobachten und wenigstens in einem Theil der Fälle später auch anatomisch zu untersuchen. So konnte ich manche Thatsachen der Pathologie und Diagnostik etwas genauer darstellen, als es bisher möglich war, und unsere Kenntnisse von der anatomischen Anordnung und physiologischen Bedeutung der einzelnen Centren im Sacralmark und im eigentlichen Conus in einigen Punkten theils befestigen, theils erweitern.

1. Anatomisch-physiologische Einleitung.

Der uns hier interessirende Theil des Rückenmarks (s. Fig. 1), das Lenden- und Sacralmark mit dem Conus terminalis, ist hinter den Wirbelkörpern des 11. und 12. Brustwirbels und dem Körper des 1. Lendenwirbels gelegen. Nach Eröffnung des Wirbelkanals und der Dura mater können wir den untersten Rückenmarksabschnitt selbst nicht sehen. Aus der Lendenanschwellung entspringen nämlich in continuirlicher Reihe dicke Nervenbündel, die alle nach unten verlaufend bald so zahlreich werden, dass sie den untersten Theil des Marks ganz verdecken. Erst, wenn wir diese Bündel, die Cauda equina, auseinanderdrängen (auf dem Bilde sind sie durch 2 kleine Stiftchen auseinandergehalten), können wir uns diesen untersten Abschnitt, den Conus terminalis, zu Gesicht bringen.

Eine Abgrenzung des Lendenmarks vom Sacralmark, wie eine solche zwischen Hals- und Brustmark oder Brust- und Lendenmark so leicht zu präcisiren ist, lässt sich nur schwer ausführen. Nur dann, wenn die Bündel der Cauda equina bis zu ihrem

Austritt aus dem Duralsack, also 10—14 cm unter dem Rückenmarksende, mit herausgenommen werden, kann durch das Abzählen der einzelnen Wurzeln und Verfolgen derselben von ihrer Austrittsstelle bis zu ihrer Ursprungsstelle im Rückenmark die künstlich gezogene Grenze zwischen Lumbal- und Sacralmark bestimmt werden. Das einzelne Bündel der Cauda equina lässt sich also nur aus der Höhe seines Austrittes aus dem Wirbelkanal genau feststellen. Ist die Grenze zwischen Lendenmark und Kreuzmark auch morphologisch nicht zu erkennen, so muss doch theoretisch eine Unterscheidung zwischen dem Kerngebiet des Plexus lumbalis und dem des Plexus sacralis oder ischiadicus streng aufrecht erhalten werden.

Ganz der Willkür des Einzelnen ist es überlassen, wo der Beginn des Conus medullaris s. terminalis festzusetzen ist.[1]) Weder in

Fig. 1. ½ der natürlichen Grösse.
Zur Demonstration des in situ verdeckten Conus wurden die Fasern der Cauda equina durch zwei Stiftchen auseinander gedrängt. Die 2. rechte Sacralwurzel wurde sowohl bei ihrem Ursprung aus dem Marke als kurz vor ihrem Durchtritt durch die Dura mater durch zwei Stecknadeln isolirt.

1) Bräutigam lässt den Conus mit der Verschmälerung des Rückenmarks nach der Lendenanschwellung beginnen.

Valentini und mehrere Andere beschreiben als Conusaffectionen Krankheiten, die auch noch das obere Sacralmark betrafen.

Raymond und die meisten anderen Autoren sprechen

den anatomischen, noch in den neurologischen Lehrbüchern ist präcis angegeben, wohin die obere Abgrenzung des Conus zu verlegen ist.

Wie wir später sehen werden, bestehen zwischen dem oberen und dem unteren Theil des Sacralmarks in der histologischen Structur sehr wesentliche Unterschiede. Die obere Begrenzung des Conus terminalis hingegen makroskopisch genau zu bestimmen, erscheint mir müssig. Der Name „Conus" soll auch nicht einen nach oben scharf begrenzten Theil der Medulla spinalis bezeichnen, sondern er ist lediglich ein Ausdruck für die Form des untersten Rückenmarksabschnittes, welcher die unteren 3 Sacralsegmente und das Coccygealsegment beherbergt. Es darf also nicht, wie es oft geschieht, zwischen Sacralmark und Conus unterschieden werden; die untere Hälfte des Sacralmarkes und der als Conus terminalis bezeichnete Abschnitt des Rückenmarkes sind vielmehr identisch.

Die Form dieses untersten Rückenmarksabschnittes ist bei verschiedenen Individuen nicht immer dieselbe. Bald setzt sich das Filum terminale an einen stumpfen Conus an, bald verliert sich das Rückenmark ganz allmählich in einer langen, schmal zulaufenden Spitze (siehe Figur 2).

Wie aus nebenstehender Figur ersehen werden kann, ist das Verhältniss der vorderen und hinteren Wurzeln am Conus kein so gleichmässiges, wie in den übrigen Rückenmarksabschnitten. Mehr als doppelt so viel hintere Wurzeln treten hier an das Mark heran, als vordere Wurzeln aus demselben entspringen; und nicht nur sehr viel zahlreicher, auch sehr viel kräftiger, als die vorderen Wurzeln, präsentiren sich die von hinten her dem Conus zustrahlenden Nervenbündel.

Im aller untersten Abschnitt des Conus entspringen gar keine vorderen Wurzeln mehr, während hintere Wurzeln noch ganz deutlich zu verfolgen sind.

Auf dieses Missverhältniss zwischen vorderen und hinteren Wurzeln, worauf meines Wissens bisher noch nicht hingewiesen war, soll weiter unten bei der Beschreibung des Faserverlaufes im Conus noch ausführlich eingegangen werden.

Wie schon einmal erwähnt, reicht das Rückenmark mit seinem unteren Ende nur bis zum oberen Rande des 2. Lendenwirbels, höchstens bis zur Mitte dieses Wirbelkörpers; von da ab beherbergt das daumendicke Faserbündel der Cauda equina nur mehr das Filum terminale in seiner Mitte.

---

die drei untersten Sacralsegmente und das Coccygealsegment als Conus an, die obere Grenze desselben würde also theoretisch zwischen den 2. und 3. Sacralsegment zu ziehen sein.

Die parallel verlaufenden Faserbündel der Cauda equina müssen innerhalb des Wirbelkanals einen weiten Weg zurücklegen, um zu ihren Austrittslöchern zu gelangen. So entspringt der 2. Sacralnerv (auf der Fig. 1 ist dieses Bündel sowohl am Rückenmark wie beim Durchtritt durch die Dura durch Nadeln isolirt) in der Höhe des ersten Lendenwirbels und verlässt den Duralsack erst im Kreuzbein, um aus dem 2. Foramen sacrale ins Becken einzutreten. Er muss also innerhalb des Duralsackes eine Strecke von 14 cm durchziehen. Ein Querschnitt in der Höhe des Conus terminalis trifft, wie auch

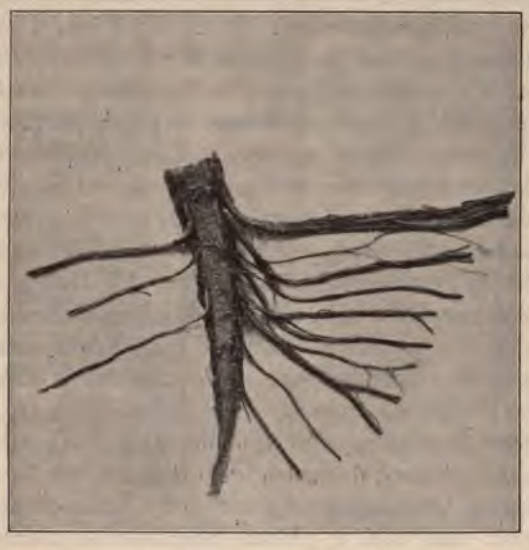

Fig. 2. Linke Hälfte des Conus terminalis eines erwachsenen Mannes (in natürlicher Grösse).

Der Conus wurde durch einen sagittalen Längsschnitt in zwei gleiche Theile getrennt und die eine Hälfte mit ihrer Schnittfläche aufgeklebt, die Wurzeln wurden zur übersichtlicheren Darstellung möglichst nach aussen fixirt.

aus Fig. 1 ersehen werden kann, ausser sämmtlichen Sacralnerven auch noch alle Lendenwurzeln mit Ausnahme der ersten.

Erst nach dem Austritt aus dem Duralsack bilden die sensiblen Wurzeln ihr Spinalganglion, welches bei den Lumbalnerven, besonders aber bei den Sacralnerven, eine recht bedeutende Grösse erreicht. Die Spinalganglien der Kreuzbeinnerven werden, da es recht mühsam ist, wohl selten bei der Herausnahme des Rückenmarkes aus dem Kreuzbein herauspräparirt. Sie unterscheiden sich durch ihre längliche, mehr spindliche Form von den übrigen Spinalganglien und erreichen im 1., 2. und 3. Sacralganglion die Grösse eines Dattelkerns. Erst

nachdem die sensible Wurzel das Spinalganglion durchsetzt hat, vereinigt sie sich mit der vorderen motorischen Wurzel zum peripherischen Nerven.

Die Fasern der Cauda equina sind also nicht, wie manchmal angegeben [1]), als peripherische Nerven, sondern als Wurzelfasern anzusprechen, d. h. es verlaufen in der Cauda motorische und sensible Fasern getrennt von einander; ja, wie man sich bei Processen, wo nur die sensiblen Fasern degeneriren (z. B. bei der Tabes) leicht überzeugen kann, verlaufen diese sensiblen Bündel alle in einem nach hinten zu gelegenen Felde, während die motorischen Wurzeln weiter vorn, auch zu Gruppen vereint, gelegen sind. Es leuchtet ein, dass diese Thatsache für die Diagnose und Localisation der hier in Betracht kommenden Störungen (Cauda-Erkrankungen) von grosser Wichtigkeit ist.

Nach dem Austritt der Caudafasern aus dem Wirbelkanal unterscheidet man [2]): 5 Paar Lendennerven, deren erster zwischen 1. und 2. Lendenwirbel, deren letzter zwischen dem 5. Lendenwirbel und dem Kreuzbein austritt; 5 Paar Kreuzbeinnerven, die durch die Foramina sacralia anteriora und posteriora ausstrahlen, und schliesslich ein Paar Coccygealnerven, das durch den Hiatus sacralis nach unten tritt. Während die Intercostalnerven kein Geflecht bilden, vermischen sich die austretenden Lenden- und Kreuzbeinnerven in je einem Plexus unter einander, um sich nun erst in die eigentlichen peripherischen Nerven zu trennen.

Der Plexus lumbalis wird von den 4 oberen Lumbalnerven gebildet, der Sacralplexus, das mächtigste Geflecht, an der Vorderfläche des M. pyriformis gelegen, setzt sich aus Theilen des 4., aus dem 5. Lumbalnerven und den 4 oberen Sacralnerven zusammen. Zum Plexus coccygeus endlich vereinigen sich der letzte Sacralnerv und der Steissbeinnerv. Der daraus entstehende Nervus ano-coccygeus versorgt die Haut in der Umgebung der Steissbeinspitze.

Um das für die Diagnose Wichtige aus der Innervirung des Beckens zusammenzufassen, so sei bemerkt, dass die Vorder- und Aussenseite des Beckens und der Oberschenkel ganz vom Plexus lumbalis aus sensibel gemacht wird, nur der Penis und das Scrotum werden von dem aus dem Plexus sacralis stammenden Nervus pudendus versorgt, die Hoden selbst aber, und das ist besonders hervorzuheben, erhalten ihre sensiblen Fasern durch den Nervus spermaticus externus aus den oberen Partien des Lumbalgeflechtes. So kommt es, dass bei Lähmungen im Gebiete des Sacralmarkes oder

1) So bei Thorburn.

2) Im Interesse einer einheitlichen Darstellung glaube ich nicht auf eine kurze Rekapitulation der grob-anatomischen Verhältnisse verzichten zu dürfen.

des Sacralplexus Druck auf den Testikel zwar keine Empfindung von Seiten des Scrotums, wohl aber lebhaften Hodenschmerz auslöst.

Auch die äusseren und hinteren Partien des Beckens oder besser des Gesässes werden durch den Ramus iliacus des N. ilio-hypogastricus und durch den N. cutaneus femoris lateralis aus dem Lendengeflecht versorgt, nur eine etwa handgrosse, ovale Zone um den Anus und der Damm gehören zum sensiblen Hautgebiet des Plexus sacralis und Plexus coccygeus und werden von den im Sacralmark zuunterst entspringenden Fasern versorgt.

Noch complicirter liegen die Verhältnisse im Innern des Beckens. Von den dort gelegenen Muskeln werden der Psoas, der Iliacus internus, der M. obturator externus, der Cremaster und die Tunica dartos vom Lumbalgeflecht aus innervirt, alle anderen kleinen Beckenmuskeln (M. pyriformis, M. obturator internus, Mm. gemelli), die Musculatur des Dammes, der Sphincter ani externus und die grossen Gesässmuskeln beziehen ihre Nerven aus dem Sacralgeflecht.

Die Empfindung der Schleimhautpartien des Beckens wird in ihrem unteren Theil, d. h. am Ausgang des Mastdarms und in der Harnröhre durch den Nervus pudendus communis (tiefer Ast aus dem Sacralplexus) und den daraus entspringenden Nervus haemorrhoidalis inferior geleitet. Die oberen Partien des Mastdarms, die Schleimhaut der Blase und der Vagina werden durch kurze, directe Aeste aus dem Sacralgeflecht, durch die Nn. haemorrhoidales medii, Nn. vesicales inferiores und Nn. vaginales mit sensiblen Fasern versorgt, welche letztere ihrerseits mit den Beckengeflechten des Nervus sympathicus (Plexus haemorrhoidales, Plexus vesicales und Plexus utero-vaginales) in häufiger Communication stehen.

Viel einfacher liegen die Verhältnisse an den unteren Extremitäten; am Oberschenkel bezieht die vordere, die mediale und die laterale Seite ihre sensiblen Fasern ganz aus dem Lendengeflecht; ebenso werden die unter diesem Hautgebiet gelegenen Muskeln, die ganze Quadricepsgruppe und die Adductoren von diesem Geflecht aus versorgt. Von der Haut des Oberschenkels wird nur ein schmaler Streif an der Hinterseite desselben durch einen Nerven aus dem Plexus sacralis (N. cutaneus femoris posterior) innervirt. Umgekehrt wird der ganze Unterschenkel und Fuss bis auf einen schmalen Saum an der medialen Seite desselben, den der N. saphenus sensibel macht, ganz von Aesten des Ischiadicus innervirt. Die gesammte Musculatur des Unterschenkels wird ebenso wie die Musculatur an der Rückseite des Oberschenkels von demselben Nerven aus, also vom Plexus sacralis, versorgt.

Die Kenntniss des Verbreitungsgebietes der peripherischen Nerven genügt nicht zur Localisation von Störungen innerhalb des

Wirbelkanales oder gar zur Höhenbestimmung einer Rückenmarkserkrankung selbst. In dem Geflecht der Plexus vereinigen sich Nerven aus verschiedenen Wurzelgebieten zu einem peripherischen Nerven.

Es ist also die Vertheilung der Fasern in der Cauda equina und die Reihenfolge ihres Ursprunges aus dem Rückenmark eine andere, als die Anordnung in dem peripherischen Nervensystem.

Auf diese Thatsache wird in den anatomischen Darstellungen fast niemals hingewiesen, was dadurch zu erklären ist, dass anatomische und histologische Forschungen nicht über die Function der Wurzeln und der dazu gehörigen Kerngebiete Aufklärung verschaffen können. Um die „segmentäre" Reihenfolge der einzelnen Muskelcentren, die Anordnung der sensiblen Innervation, den Ort der Nervenzellen für die Blasen- und Mastdarmfunction kennen zu lernen, mussten klinische Erfahrungen bei localisirten Erkrankungen des Rückenmarks (Poliomyelitis, Quetschung, Blutungen), die zu bestimmten Ausfallserscheinungen geführt hatten, zusammengestellt werden. Dieser Mühe haben sich schon verschiedene, hauptsächlich englische Autoren unterzogen. Das nebenstehende Schema entspricht in der Anordnung der Muskelkerngebiete im Wesentlichen der von Kocher in seiner Monographie „Ueber Verletzungen der Wirbelsäule" entworfenen Zeichnung. Ich habe versucht, nach den Erfahrungen, die aus dem Studium der Literatur und aus den eigenen klinischen Beobachtungen geschöpft sind, dazu noch die Lage des Erections-, des Blasen- und Mastdarmcentrums und die Vertheilung der Sensibilität nach ihrer Zugehörigkeit zu den einzelnen Segmenten einzutragen.

	Motorische Functionen:	Sensibilität:
1. Lendensegment:	Unterer Theil der Bauchmuskeln, Quadratus lumborum.	Haut über der unteren Hälfte des Abdomens.
2. Lendensegment:	Psoas, Iliacus internus, Cremaster.	Sensibilität des Hodens und des Samenstranges, äussere Seite d. Hüfte, Mons Veneris.
3. Lendensegment:	Sartorius, Pectineus, Adductoren.	Vorder- und Innenseite der Hüfte.
4. Lendensegment:	Quadriceps femoris, Gracilis, Obturatorius externus.	Vorder- und Innenseite des Oberschenkels. Schmaler Streif an der Innenseite des Unterschenkels bis zum inneren Fussrand.

	Motorische Functionen:	Sensibilität:
5. Lendensegment:	Abductoren: Glutaeus medius und minimus Tensor fasciae latae. Semitendinosus, Semimembranosus, Biceps femoris.	Aussenseite des Oberschenkels.
1. Sacralsegment:	Auswärtsroller: Pyriformis, Obturator internus, Gemelli; Glutaeus maximus.	Hinterseite des Oberschenkels. Hinterseite des Unterschenkels.
2. Sacralsegment:	Grosse Wadenmuskeln: Gastrocnemius und Soleus; Tibialis anticus. Peronealmusculatur. Centrum der Erection.	Aussenseite des Unterschenkels und des Fusses. Sensibilität für die Blase selbst und die oberen Partien des Mastdarms.
3. Sacralsegment:	Ejaculationscentrum: Ischio- und Bulbocavernosus.	Haut des Penis und der mittleren Partien des Scrotums, Sensibilität d. Urethralschleimhaut.
4. Sacralsegment:	Blasencentren, Detrusor vesicae.	Haut des Perineums und des Kreuzbeins.
5. Sacralsegment u. Coccygealsegment:	Sphincter ani externus, Levator ani.	Haut über dem Steissbein und über dem After.

Zur besseren Uebersicht der Sensibilitätsstörungen bei Läsionen in den verschiedenen Segmenten sei in Tafel I und II eine Reihe von schematischen Zeichnungen gebracht. [1])

2. Mikroskopische Untersuchungen über den normalen Bau des untersten Rückenmarksabschnittes.

Vor der Schilderung der histologischen Structur des Conus terminalis sei noch beschrieben, in welcher Art dieser zur mikroskopischen

1) Auch bei der Zusammenstellung dieser Sensibilitätsschemata wurde neben anderen Literaturquellen das reichliche bei Kocher niedergelegte casuistische Material benutzt.

Untersuchung vorbereitet wurde. Die Herausnahme des Rückenmarks mit der Cauda equina im uneröffneten Duralsack erleichtert die Verfolgung der letzteren bis zur Kreuzbeinspitze und die mühselige Arbeit des Herauspräparirens der Spinalganglien. Vor dem Einlegen in die Conservirungsflüssigkeit (10 proc. Formollösung) wird aber, damit diese leichter und rascher einwirkt, die Dura von hinten der Länge nach gespalten. Zur besseren Handlichkeit trennt man den unteren Theil des Rückenmarkes oberhalb der Lendenanschwellung vom Brustmark ab. Mehr als 2, höchstens 3 Querschnitte dürfen nicht durch das Lumbal- und Sacralmark gemacht werden, wenn man verhüten will, dass die den Conus umgebenden und die Cauda bildenden Nervenbündel zwischen den einzelnen Schnittebenen ausfallen. Nach mehrtägigem Verweilen in der härtenden Formollösung wird das Präparat, je nachdem man die Ganglienzellen oder die Markscheiden färben will, in Alkohol oder in concentrirte Müller'sche Lösung gebracht. Nachdem es dort lange genug (3 Tage bezw. 3—4 Wochen) und dann einige Tage in dünner Celloidinlösung gelegen hat, näht man nun die Dura über der Cauda equina wieder zu und bringt das ganze Präparat in ein dickes Celloidingemisch. Erst jetzt, wenn dieses das Präparat durchdrungen hat und dadurch die einzelnen Caudafasern und der Conus zusammengehalten werden, kann der Duralsack mit seinem Inhalt durch zahlreiche Querschnitte in etwa 1 cm dicke Scheibchen zerlegt und können diese auf Klötzchen geklebt zu mikroskopischen Schnitten verarbeitet werden. Nur auf diese etwas umständliche Weise, die sich aber bei meinen zahlreichen Untersuchungen (35) recht gut bewährt hat, ist es möglich, das Verhältniss der Dura mater und des Conus zu den umgebenden Wurzeln und die lockeren Nervenbündel der Cauda equina zu fixiren. In vielen Fällen wurden die Spinalganglien auch einer Untersuchung unterworfen. Die weitere Behandlung der Schnitte wich in keiner Weise von den jetzt üblichen Methoden ab: die Ganglienzellen wurden nach Nissl dargestellt, die Markscheidenpräparate nach Weigert-Pal gebeizt und gefärbt, die Kerne durch Alauncarmin hervorgehoben. Die folgende Beschreibung beruht hauptsächlich auf der Untersuchung der Rückenmarke eines an Hitzschlag gestorbenen Soldaten, einer jugendlichen Tuberculösen und einer 76 Jahre alten Frau. Im zuerst erwähnten Falle wurden Serienschnitte durch den ganzen unteren Rückenmarksabschnitt angelegt.

Anordnung der Ganglienzellen im Conus terminalis.

Während am makroskopischen Präparate die obere Grenze des Conus terminalis nicht oder nur künstlich bestimmt werden kann, ist eine solche durch die histologische Structur desselben scharf präcisirt

In der Höhe des Markes, in welcher die grossen motorischen Ganglienzellen aus den Vorderhörnern verschwinden, also etwa im 2. Sacralsegment, ändern sich der ganze Charakter des Querschnittes, die Form der grauen Substanz und die Anordnung des weissen Markmantels ganz wesentlich. Vorzüglich ist aber die Gruppirung der Ganglienzellen eine wesentlich andere als im ganzen übrigen Rückenmark, und diese ist es hauptsächlich, welche uns eine Abgrenzung des Conus terminalis ermöglicht.

Die graue Substanz ist im Verhältniss zur weissen Substanz übermächtig entwickelt (s. Fig. 3). Die plumpen, breiten Vorderhörner sind nach vorne abgerundet und haben keine seitliche Aus-

Fig. 3. Schnitt aus der oberen Häfte eines normalen Conus.

bauchung mehr, wie noch im oberen Sacralmark; die Hinterhörner sind durch reichliche Entwicklung der Substantia gelatinosa mächtig bauchig aufgetrieben.

Auf Präparaten[1]) aus dem 3. Sacralsegment, die nach der Nissl-schen Methode mit Methylenblau gefärbt wurden, ist zu ersehen, dass die grossen Vorderhornganglienzellen, welche man im Lumbalmark und

1) Die Reproductionen dieser Schnitte sind mit einem Zeiss'schen photographischen Apparat gewonnen. Für die Ueberlassung desselben bin ich Herrn Prof. Hermann zu Dank verpflichtet. Die graue Substanz aus dem unteren Theile des Conus ist bei stärkerer Vergrösserung photographirt als die Ganglienzellen der oberen Hälfte des Conus. Der grösseren Deutlichkeit wegen wurden einzelne Ganglienzellen durch Federzeichnung schärfer hervorgehoben.

in den ersten beiden Sacralsegmenten in mächtigen Gruppen so reichlich entwickelt findet, hier recht spärlich geworden sind. Nur in den lateralen Partien des Vorderhorns sind, wie auf Taf. III Fig. 1 zeigt, vereinzelte dieser grossen multipolaren Ganglienzellen zu finden, die sich nach unten zu bald völlig verlieren. Neu aufgetreten ist dagegen eine Gruppe von Ganglienzellen an einer Stelle, die weiter oben im Rückenmark so grosser und so zahlreicher Ganglienzellen völlig entbehrt.

Schon in Fig. 1 der Taf. III, deutlicher aber noch in den Abbildungen von Schnitten aus dem mittleren und unteren Theile des Conus, sind an der Uebergangsstelle vom Vorderhorn zum Hinterhorn Gruppen von Ganglienzellen zu finden. Die Zellen sind multipolar und relativ gross, erreichen aber doch nicht den Umfang der motorischen Vorderhornzellen. Ein Vergleich zwischen der Grösse der Vorderhornzellen und dieser Zellen in der intermediären Zone ist in Fig. 1 gut möglich.

Im oberen Theile des Conus stehen die Ganglienzellen in der intermediären Zone nicht so dicht und gehäuft, wie weiter unter. Je tiefer die Präparate aus dem Conus entnommen sind, um so reichlicher sind die Ganglienzellen hier an der Uebergangszone vom Vorderhorn zum Hinterhorn entwickelt; besonders zahlreich sind sie da, wo diese Zone an die Seitenstränge angrenzt (s. Fig. 2). Aber auch entlang dem lateralen Rande des Hinterhorns sind noch Ganglienzellen angeordnet, ja selbst in den angrenzenden Partien der Hinterseitenstränge finden wir hin und wieder grössere Ganglienzellen eingelagert.

Die Gruppen der grossen Ganglienzellen in den mittleren und unteren Partien des Conus bilden so einen Bogen, der von der vorderen (ventralen) Spitze der Hinterstränge nach vorne leicht geschwungen durch die mittleren Partien der grauen Substanz zu dem äusseren Rande des Hinterhorns und diesem entlang bis fast zur Spitze desselben verläuft (s. Fig. 2). Aber auch in den medialen Partien des Hinterhorns findet sich hin und wieder eine grössere Ganglienzelle. In diesem das Vorderhorn vom Hinterhorn trennenden Kranz von Zellen stehen die Ganglienzellen hier und dort zu dichteren Gruppen zusammengedrängt.

Die in der intermediären Zone gelegenen Ganglienzellen sind multipolar, sie strecken ihre zarten, weithin zu verfolgenden Fortsätze nach allen Richtungen aus. Die an der lateralen Seite der Hintersäulen befindlichen Zellen sind lang gestreckt (bipolar?), die Richtung ihres Zellkörpers ist dann dem äusseren Rande des Hinterhorns parallel. Vereinzelte besonders grosse, vielarmige Ganglienzellen finden sich immer an der Spitze des Hinterhorns. Die multipolaren Zellen in der

intermediären Zone zeigen deutliche Granulirung und scharfe Conturen eines Zellkerns. Die am äusseren Rande des Hinterhorns gelegenen länglichen Zellen haben sich viel dichter und gleichmässiger gefärbt, so dass keine solche Unterscheidungen zu machen sind. Wie die Photographien zeigen, sind im Conus auch die Vorderhörner mit einzelnen Ganglienzellen besetzt, doch sind diese lange nicht so gross und nicht so scharf conturirt, sie stehen auch nicht so dicht, wie die Ganglienzellen der intermediären Zone und die Zellen an der äusseren Seite des Hinterhorns. Die Hinterhörner und ihre Substantia gelatinosa sind mit zahlreichen kleinen, runden Zellen, die keinerlei Fortsätze zeigen, ausgefüllt.

Je tiefer die Schnitte aus dem Conus entstammen, desto grössere und mächtigere Ganglienzellen weisen sie in der das Hinterhorn vom Vorderhorn abgrenzenden intermediären Zone auf (s. Fig. 2).

Im alleruntersten Theile des Conus (s. Fig. 3) werden die Ganglienzellen der kümmerlichen Vorderhörner, welche als runde Kuppe dem Hinterhorn aufsitzen, ganz klein und rudimentär. Gut und deutlich sind hier unten nur noch die Ganglienzellen an der äusseren Seite der Hinterhornbasis und an der lateralen Seite des Hinterhorns selbst ausgebildet; sie sind sogar auffällig gross, meist bipolar, stehen hier aber nicht mehr so dicht wie weiter oben. Die bogenförmige Anordnung dieser grossen Zellen nach dem Inneren der grauen Substanz ist hier im alleruntersten Theile des Rückenmarkes nicht mehr so deutlich zu erkennen. Die kleinen, runden Zellen der Hinterhörner erstrecken sich jetzt unregelmässig weit nach vorne und es beginnt hier die Auflösung der Hintersäulen.

Anordnung der weissen Substanz und der Wurzeln im Conus.

Auch in der Anordnung der weissen Substanz und in dem Verhalten der ein- und austretenden Wurzeln lassen sich im Conus wesentliche Unterschiede gegenüber den übrigen Theilen des Rückenmarkes constatiren. In derselben Höhe des Markes, in der die grossen Ganglienzellen aus dem Vorderhorn verschwinden und neue Gruppen von solchen in der intermediären Zone auftreten, findet man, dass aus den medianen Feldern der Hinterstränge (s. Fig. 3 im Text) ein Büschel von Markfasern gerade nach vorn, also ventralwärts, gegen die Zellgruppe um den Centralkanal hinzieht und sich hinter diesem strahlenförmig nach beiden Seiten hin in das Fasergewirr der grauen Substanz verliert. Es ist also hier, und das charakterisirt den Beginn des Conus, keine hintere graue Commissur der grauen Substanz mehr vorzufinden. Verfolgt man die Fasern dieses ventralwärts ausstrahlenden Bündels,

welche auf Querschnitten meist der Länge nach getroffen sind, so weit wie möglich in die weisse Substanz der Hinterstränge, so lässt sich erkennen, dass die mittleren Fasern dieses Bündels in den mittleren Feldern der Hinterstränge, neben dem Septum medianum posticum entspringen. Die äusseren Fasern scheinen hier im oberen Theil des Conus Fortsetzungen der hinteren Wurzeln zu sein. Nach vorne zu verliert sich dieses Bündel beiderseits in einem dichten Markfasernetz, das sich beiderseits in der Uebergangszone zwischen Vorderhorn und Hinterhorn gebildet hat und im Wesentlichen der Zone entspricht, in der die oben ausführlich beschriebenen Ganglienzellengruppen gelegen sind. Je tiefer die Schnitte aus dem Conus stammen, desto ausgeprägter und faserreicher ist diese Ausstrahlung der Hinterstränge nach vorne (s. Fig. 4). Im untersten Theile des Conus scheinen sich die gesammten Hinterstränge nach vorne zu aufzulösen. Hier sind fast alle Fasern der Hinterstränge längs getroffen, und sie alle strahlen gegen die graue Substanz nach vorne zu aus.

Fig. 4.

Von dem Markmantel des Conus erscheinen die hinteren äusseren Partien der Seitenstränge (Gegend der Py S) auf Markscheidenpräparaten entschieden etwas blasser und lichter als die Vorderstränge. Diese Lichtung der dorsalen Felder der Seitenstränge, die hier augenscheinlich nicht mehr mit den Pyramidenseitenstrangbahnen identisch sind, fand sich im oberen Theile des Conus bei all' den untersuchten normalen Rückenmarken und ist augenscheinlich dadurch bedingt, dass die Fasern hier dünnere Markscheiden haben und weniger dicht stehen, als in den übrigen Partien der weissen Substanz. Nur die der äusseren Seite des Hinterhorns anliegenden Fasern stehen dichter. Sie sind in Bündeln angeordnet, meistens schräg oder längs getroffen und werden nach unten zu immer zahlreicher.

Die Hinterstränge fallen schon makroskopisch auf dem gefärbten Schnitt durch eine tiefschwarze Tinction auf. Die Nervenfasern sind hier kräftig entwickelt und stehen sehr dicht. Die Form der Hinterstrangsfelder ist in den verschiedenen Höhen des Conus recht wechselnd, wie ein Vergleich von Fig. 3 mit Fig. 4 zeigt. Die büschel-

förmige Ausstrahlung der Hinterstränge nach vorne ist oben schon beschrieben.

In den Vordersträngen und Vorderseitensträngen ist gegen die höher gelegenen Partien des Rückenmarkes durchaus kein Unterschied zu constatiren; sie sind dicht markhaltig und bleiben es am weitesten nach abwärts von allen Strängen. Besonders faserreich ist hier auch überall die weisse vordere Commissur.

Von vorderen Wurzeln ist im eigentlichen Conus sehr wenig mehr zu finden. Nur ganz dünne, wenige Nervenfasern enthaltende Bündel liegen mit der Pia verbunden der vorderen Peripherie des Conus an. Der Durchtritt von Wurzelfasern durch die Vorderseitenstränge und ihr Entstehen in den Vorderhörnern ist nirgends zu erkennen. Es deckt sich dieser mikroskopisch erhobene Befund mit der schon bei der makroskopischen Beschreibung constatirten Thatsache, dass im untersten Rückenmarksabschnitt nur ganz wenige kümmerliche vorderen Wurzeln mehr entspringen.

Anders verhalten sich die hinteren Wurzeln. Von diesen liegen immer zahlreiche und ziemlich umfangreiche der hinteren Peripherie des Conus an. Im oberen Theil des Conus lassen sich aus den Wurzeln noch Fasern verfolgen, welche direct, mitten durch die gelatinöse Substanz der Hinterhörner nach vorne dringen; die meisten aber strahlen im Bogen nach dem inneren Rande der Hinterhörner zu und schliessen sich dann dem oben beschriebenen ventralwärts strahlenden Bündel an. Weiter unten im Conus liegen hintere Wurzeln nicht nur den Hintersträngen, sondern z. Th. auch weiter nach vorne zu, direct den Seitensträngen an. Sieht man viele Präparate aus dem unteren Theile des Conus durch, so kann man hier und dort constatiren, dass Fasern der Hinterseitenstränge direct in solche der hinteren Wurzeln übergehen. Diese merkwürdige Thatsache lässt sich nur bei genauem Studium der Präparate erkennen, da nur vereinzelte Fasern bei ihrem Durchtritt durch die Piascheide ihre Markscheiden behalten, während weitaus die meisten Axencylinder ihre Markumhüllung beim Austritt verlieren, um erst in der eigentlichen Wurzel wieder markhaltig zu werden. Auch auf Längsschnitten, die dem äusseren Rande des Hinterhorns parallel durch den Conus angelegt wurden, lässt sich mit Sicherheit der Uebertritt von Seitenstrangfasern in die Wurzeln verfolgen. Es ziehen hier die Nervenbündel der Seitenstränge schräg abwärts durch die Piascheide in die der Peripherie anliegenden Wurzeln. Aber nur in den mittleren und unteren Partien des Conus lässt sich diese auffällige Thatsache beobachten, und es sind hier auch die Faserverhältnisse in den Hinterseitensträngen andere, als oben beschrieben wurde.

War in den höher gelegenen Theilen des Conus die Gegend der Pyramidenseitenstränge etwas licht, so stehen in den unteren Partien des Conus die Fasern hier in den Hinterseitensträngen sehr dicht. Ihr Verlauf kann auf Querschnitten gut verfolgt werden, da sie meist schräg oder längs getroffen sind. Von der Mittelzone zwischen Vorderhorn und Hinterhorn strahlen sie, untereinander parallel, schräg nach hinten aussen zur Peripherie des Markes. In den untersten Theilen des Conus sind auf Querschnitten fast alle Fasern der Hinterseitenstränge auf ihrem Wege zur Peripherie längs getroffen.

Fig. 5.

Noch ein merkwürdiger Befund ist hier zu erwähnen. An den Präparaten des an Hitzschlag verstorbenen Soldaten fiel in den den Conus umgebenden zahlreichen Wurzeln auch noch der Durchschnitt eines Gebildes auf, das nur als Spinalganglion gedeutet werden konnte. Dasselbe lag dem Conus unmittelbar an und enthielt mächtig grosse, runde Zellen, wie wir sie eben nur in Spinalganglien finden. Auch in den Querschnitten durch die hinteren Wurzeln zeigten sich vereinzelte Spinalganglienzellen. Uebrigens scheint das Vorkommen von Spinalganglien innerhalb der Dura mater und von Spinalganglienzellen in den hinteren Wurzeln kein allzu seltenes zu sein, denn auch bei den wei-

teren Untersuchungen (s. u.) konnte ein solches Verhalten noch in zwei Fällen constatirt werden.

Die Auflösung des Rückenmarkes erfolgt von hinten her. Die Kerngruppe um den Centralkanal wuchert nach hinten zu, die letzten Fasern der Hinterstränge strahlen noch nach den beiden Zonae intermediales aus, die Hinterhörner werden durch die Wucherung der Ependymzellen verdrängt, der Centralkanal erweitert sich auf Kosten der Hinterstränge (s. Fig. 5) und öffnet sich schliesslich nach hinten (s. Fig. 6).

Die kurzen, plumpen Vorderhörner, die Vorderstränge und Vorderseitenstränge sind hier, wo Hinterhörner und Hinterstränge schon verdrängt sind, noch erhalten, verlieren sich aber auch bald, so dass im Filum terminale nur vereinzelte markhaltige Fasern die Ependymzellengruppe umgeben.

Fig. 6.

3. Klinischer Theil.

Der Zufall fügte es, dass im Verlauf der letzten Jahre in der Erlanger medicinischen Klinik eine Reihe von Erkrankungen des untersten Rückenmarksabschnittes und der von dort abgehenden Nervenbündel zur Beobachtung kam. In einigen dieser Fälle konnte die Diagnose durch die Section bestätigt bezw. berichtigt werden. Im Folgenden sollen die Krankengeschichten[1]) der einzelnen Patienten und die Diagnose und deren Begründung mitgetheilt werden; die näheren anatomischen und mikroskopischen Untersuchungen sind, soweit solche angestellt werden konnten, im „Pathologisch-anatomischen Theil" niedergelegt.

Fall 1.

Theodor Fleischmann[2]), 37 Jahre, Handlanger, fiel im Frühjahr 1887 von einem Neubau 10 Meter hoch herab, ein nachfallender Gerüstbalken traf ihn ins „Kreuz", in die Gegend der mittleren Lendenwirbel. In die hiesige chirurgische Klinik verbracht, hatte Pat. beim Aufwachen aus längerer Bewusstlosigkeit, abgesehen von geringen Schmerzen im Kreuz

1) Verfasser war in der Lage, die hier beschriebenen Krankheitsfälle bis auf einen alle selbst zu beobachten.

2) Die Krankengeschichte dieses Patienten wurde, allerdings mit anderer Deutung schon von R. Gerster: Ueber einen Fall von Compression der Cauda equina. Dissert. Erlangen 1890, veröffentlicht.

und Druck in der Blasengegend, keine stärkeren sensiblen Reizerscheinungen, vor Allem keine Schmerzen in den Beinen. Dagegen konnte er weder Beine noch Arme, noch auch den Kopf bewegen. Er lag „steif wie ein Besen" völlig unbeweglich im Bett. Die anfänglichen Schmerzen im Leib liessen nach der künstlichen Entleerung der übermässig gefüllten Blase bald nach. In der darauffolgenden Zeit war Pat. völlig schmerzfrei, aber noch so unbeweglich, dass er 6 Wochen lang von fremder Hand gefüttert werden musste. Erst anderthalb Monate nach dem Unfall stellte sich die Beweglichkeit der Arme und bald darauf die des Kopfes wieder her. Pat. wurde anfänglich katheterisirt, bald aber ging der Harn beim Husten oder Niesen und später bei stärkeren Bewegungen unwillkürlich und „ohne Fühlung" ab. Ebenso wie der Urin, war auch der Stuhl anfänglich angehalten und ging erst nach Verabreichung von grösseren Dosen Ricinusöl, ohne Empfindung zu verursachen, ab.

Mehrere Monate nach dem Unfall konnte Pat. die Oberschenkel wieder etwas heben und lernte schliesslich nach Jahresfrist mit Krücken nothdürftig gehen. Trotz der völligen Incontinentia urinae et alvi war die Geschlechtsfunction nicht erloschen. Pat. erzeugte nach seinem Unfall noch zwei Kinder. Die Erection war die ganze Zeit her noch möglich, doch ist das Glied dabei etwas schlaffer als früher. In den ersten Jahren nach dem Trauma hatte Pat. beim Coitus noch Wollustgefühl, was jetzt aber schon seit längerer Zeit geschwunden ist. Von der Ejaculation hatte er jedoch niemals eine Empfindung, der Samen soll nur ganz langsam und tropfenweise ausgeflossen sein. Die allmähliche Besserung in den motorischen Functionen war nur im Laufe der ersten zwei Jahre nach dem Sturze nachzuweisen und machte dann dem jetzt bestehenden, völlig stationären Zustande Platz.

Status praesens vom 19. December 1896.

Pat. ist gut genährt, sieht frisch aus; der Thorax ist normal gebaut. Von der Lendenwirbelsäule springen die ersten 3 Wirbel stark kyphotisch nach hinten vor, der Dornfortsatz des ersten Lumbalwirbels ist am besten zu palpiren. Die unteren Lendenwirbel zeigen eine übermässig lordotische Vertiefung nach vorne, ihre Dornfortsätze sind nicht abzutasten. Das Kreuzbein ist wieder nach hinten gekrümmt.

Die Musculatur am Kopf, an den Armen und am Rumpf ist normal, sogar recht kräftig entwickelt. Die Bauchpresse wird gut angewandt. Von den Bewegungen in den unteren Extremitäten ist die Beugung des Oberschenkels in der Hüfte, die Streckung des Unterschenkels im Knie, ebenso wie die Adduction und die Einwärtsrollung der Oberschenkel gut ausführbar, die Abduction und die Auswärtsroller der Hüftgelenke sind paretisch. Recht schwach ist auch die Beugung des Unterschenkels zum Oberschenkel im Knie.

Ganz gelähmt sind die beiden Glutaei maximi und sämmtliche Muskeln der Unterschenkel und der Füsse. Pat. ist also nicht im Stande, sich aus der sitzenden Stellung aufzurichten, auf dem Bauche liegend kann er die Unterschenkel im Knie nur mit geringer Kraft zum Oberschenkel beugen. Die Füsse hängen schlaff und bewegungslos nach unten.

Besonders in die Augen fallend ist die Atrophie der Glutäalmusculatur: die Haut über den Nates ist schlaff, hängt faltig herunter, unter ihr ist

keine Muskelsubstanz zu fühlen. Die Hinterseite der Oberschenkel ist abgeflacht, die Waden treten dagegen kräftig hervor, ihre Muskelsubstanz fühlt sich, obgleich sie völlig gelähmt ist, fest an. Der Wadenumfang beträgt r. 31 und l. 32 cm. Der Fuss hängt schlaff im Talocruralgelenk herab, ist passiv nach allen Seiten frei beweglich, also keine Contractur, kein Spasmus. Eine minimale Dorsalflexion im rechten Fuss ist der Rest der ganzen activen Beweglichkeit in beiden Füssen. Zu erwähnen ist noch, dass in der übermässig kräftig entwickelten Musculatur des Quadriceps cruris beiderseits beständige grob fibrilläre und fasciculäre Zuckungen sichtbar sind, die dem Pat. nicht zum Bewusstsein kommen. Der Gang ist nur

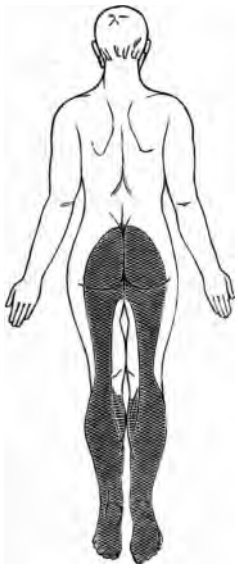

Fig. 7.

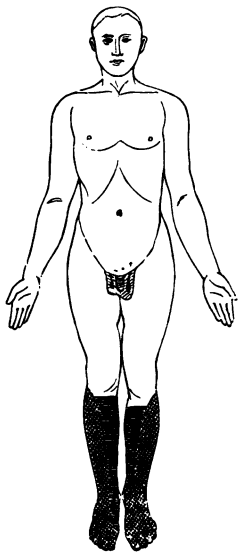

Fig. 8.

Hautstellen an denen der Tastsinn erhalten, die Empfindung für Schmerz- und Temperatureindrücke verloren gegangen ist.

völlig anästhetische Hautpartien.

Das Einzeichnen der Testikel soll anzeigen, dass dieselben empfindlich sind.

bei doppelseitiger Unterstützung (Pat. benutzt beiderseits Krücken) möglich. Der Kranke kann gut den Oberschenkel heben und den Unterschenkel zum Oberschenkel strecken, aber beim Aufsetzen des Fusses und bei der Fixirung des Beines im Becken fehlt jeglicher Halt.

Die Störungen der Sensibilität werden durch die beiden Figuren 7 und 8 veranschaulicht. Vollkommen anästhetisch sind beide Füsse bis zu den Malleolen und die Aussen- und Hinterseite der Unterschenkel. An der Innenfläche der Unterschenkel empfindet Pat. Berührungen, wenn auch dumpf, so doch ganz deutlich. Die Schmerz- und Temperatur-Empfindung ist aber auch hier noch völlig verloren gegangen. In dem schmalen Streifen an der Hinterseite des Oberschenkels, am Damm und in

der ovalen Zone um den After wird keinerlei Empfindungsqualität mehr wahrgenommen. Am Scrotum und am Penis werden Berührungen dumpf empfunden, aber nicht localisirt. Tiefe Nadelstiche in die Glans penis werden ebenso wie starkes Kneifen des Scrotums nur als Berührung empfunden. Schmerz und Temperatureindrücke können an diesen Stellen auf keine Weise ausgelöst werden (Dissociation der Empfindung!). Dagegen löst ein geringer Druck auf den Hoden sofort lebhafte Schmerzäusserungen aus.

Der Muskelsinn ist gut erhalten. Pat. weiss jede passive Bewegung, die mit seinen unteren Extremitäten ausgeführt wird, gut und richtig anzugeben. Der Drucksinn (Druck auf die tieferen Theile, Muskeln und Knochen) ist ausser an den Füssen überall, also auch an den sonst anästhetischen Hautpartien noch gut erhalten.

Die elektrische Untersuchung der Muskeln fand den Quadriceps, den Tensor fasciae latae und die Adductoren beiderseits in normaler Weise zuckend. Die Muskeln des Unterschenkels und die Glutaei reagirten auf keine Stromart. Der rechte Biceps femoris, der Semimembranosus und Semitendinosus, welche Muskelgruppe ja auch willkürlich noch etwas angespannt werden kann, contrahirten sich schwach, aber blitzartig auf galvanische Reizung.

Von den Reflexen sind nur die Cremaster- und Bauchdeckenreflexe noch erhalten. Der Fussclonus und Achillessehnenreflex ist ebenso wie der Patellarreflex völlig erloschen. Von den Fusssohlen sind durch Stechen keine Reflexe mehr auszulösen. Urin und Stuhl gehen unwillkürlich und ohne Empfindung ab. (Der Kranke trägt ein Urinal und muss alle 8 Tage abführen.) In den oberen Partien des Mastdarmes und in der Blase hat Pat. noch dumpfe Empfindung.

Ueber dem Kreuzbein finden sich grosse, strahlige Narben (ausgeheilter Decubitus), an den Zehen frische Decubitalgeschwüre. Die inneren Organe sind gesund. Pat. fühlt sich, abgesehen von seinen Gehstörungen und den Urin- und Stuhlbeschwerden, ganz wohl und macht mit seinen Krücken, den Erlanger Spaziergängern eine bekannte Erscheinung, weite Wege.

Epikrise: Die in diesem Falle gestellte Diagnose „traumatische Conusaffection“ bedarf einer eingehenden Begründung. Sie bedarf einer solchen um so mehr, als der Befund an der Wirbelsäule (schwere Verletzung der Lendenwirbelsäule, der Wirbelkörper des 1. Lendenwirbels scheint zusammengepresst zu sein) mehr für eine Caudacompression spricht. Pat. giebt mit aller Bestimmtheit an, niemals, also auch nicht in der Zeit unmittelbar nach dem Unfall, Schmerzen in den Beinen gehabt zu haben, und solche müssten als „Wurzelreizung“ bei einer Caudacompression anfänglich doch bestanden haben. Von grösserer Bedeutung für die Differentialdiagnose ist die anschliessende, 6 Wochen lang dauernde allgemeine Unbeweglichkeit. Eine solche kann unmöglich durch eine Caudacompression oder eine Conusschädigung allein hervorgerufen worden sein. Auch die Annahme einer blossen Commotio spinalis erklärt nicht das sechswöchige Bestehen der schweren allgemeinen Lähmung. Es muss nothwendigerweise in oder um das

Rückenmark eine der Rückbildung fähige Schädigung stattgefunden haben und zwar entweder entlang seines ganzes Verlaufes (Unbeweglichkeit des Rumpfes und der Arme, Nackenstarre) oder nur im oberen Halsmark. Einen Bluterguss zwischen den Häuten und dem Mark müssen wir wegen der mangelnden Reizerscheinungen (Schmerzen, Krämpfe) ausschliessen. Mit der Annahme einer Röhrenblutung in den Centralkanal können dagegen alle diese Erscheinungen erklärt werden. Durch den vom Bluterguss ausgeübten Druck wurde eine zeitweise Functionsbehinderung, aber keine dauernde Schädigung der nervösen Substanz erzeugt. Jedenfalls hat nur im untersten Rückenmark, da wo die Ganglienzellen für das Ischiadicusgebiet gelagert sind und wo die Centren für Blase und Mastdarm zu suchen sind, eine stärkere traumatische Störung stattgefunden. Jedoch nicht nur durch die Anamnese allein begründen wir unsere Diagnose „Conus-Affection", auch aus dem jetzigen Befunde sprechen mancherlei Thatsachen für eine Spinalerkrankung. Es ist allerdings nicht zu leugnen, dass eine Compression der Cauda equina in der Höhe des 5. Lumbalwirbels, also nach Abgang der vier oberen Lumbalwurzeln, ein ganz ähnliches Bild wie das unseres Kranken, bieten kann. Die Blasen- und Mastdarmstörungen, die Lähmungen der Unterschenkelmusculatur und der Glutäalmuskeln, schliesslich auch die Ausbreitung der Sensibilitätsstörungen werden alle bei einer tiefer liegenden Caudaerkrankung ganz ähnlich zu finden sein, wie oben beschrieben wurde. Einige ungewöhnliche Erscheinungen weisen uns aber doch darauf hin, die primäre Störung im Rückenmark zu suchen. Der Patellarreflex ist beiderseits völlig aufgehoben. Da die Quadricepsmusculatur an beiden Beinen functionstüchtig, ja ungewöhnlich kräftig entwickelt ist, da des Ferneren die centripetalleitenden Fasern des Oberschenkels und des Knies intact sind und die Empfindungseindrücke gut befördern, müssen wir wohl annehmen, dass die Unterbrechung des Reflexbogens innerhalb des Rückenmarkes stattgefunden hat. Eine in den unteren Sacralsegmenten bestehende myelitische Narbe kann wohl auch in den darüber gelegenen Theilen des Rückenmarkes noch die Aufhebung eines Reflexes bedingen ohne dort zu grösseren motorischen oder sensiblen Störungen zu führen. Auch die beständig zu beobachtenden, grob-fibrillären Zuckungen in der Quadricepsmusculatur weisen uns bei der jetzt geltenden Annahme, dass solche immer von den Ganglienzellen der Vorderhörner ausgelöst werden, auf eine Rückenmarksläsion hin. Die motorischen Centren des Cruralis, oberhalb der Läsion gelegen, würden nach unserer Auffassung durch die darunter gelegene Narbe in beständigem Reizzustand gehalten werden, ohne in ihrer Functionstüchtigkeit dadurch wesentlich zu leiden.

Auch das Verhalten der Sensibilität lässt eine Conusaffection wahrscheinlich erscheinen. Sensible Reizerscheinungen, wie Schmerzen in den Beinen oder am Kreuzbein, waren weder in der Zeit nach dem Sturze noch jemals später aufgetreten. Wären die Bündel der Cauda equina durch einen vorspringenden Wirbel comprimirt worden, so hätten wir wohl früher oder auch jetzt noch bei Druck oder Klopfen auf die Lendenwirbelsäule oder auf das Kreuzbein Schmerzen auslösen können.

Des Ferneren ist eine ganz ausgesprochene Dissociation der Empfindung, wie eine solche für spinale Erkrankungen charakteristisch ist, nachzuweisen. An der Innenseite des Unterschenkels, am Penis und am Scrotum werden Berührungen ganz deutlich gefühlt, während Schmerz- und Temperatureindrücke dort auf keine Weise ausgelöst werden können.

In dem vorliegenden Fall kann auch von einer Dissociation der Urogenital-Functionen gesprochen werden: Die Blasen- und Mastdarmfunction war völlig gelähmt, dagegen war die Möglichkeit der Erection und Ejaculation und somit die Potentia coëundi et generandi erhalten geblieben (Patient zeugte in der Zeit nach dem Unfall noch 2 gesunde Kinder). Da wir nun wissen, dass die Fasern für die Blasen-, Mastdarm- und für die Geschlechtsfunctionen in der Cauda equina zusammen verlaufen, weist uns die Trennung der Functionen doch auch darauf hin, die Störung im Rückenmark zu suchen, dort wo die Kerngebiete für diese noch getrennt sind.[1])

Nach unserer Vermuthung würde also die Gewalteinwirkung des Sturzes und die Wucht des nachfolgenden Gerüstbalkens eine traumatische Myelitis des Conus terminalis verursacht haben, die zu secundärer Blutung führte. Inwieweit die aus dem Conus austretenden Wurzeln durch das Trauma mitgelitten haben, lässt sich schwer beurtheilen. Aus den wenigen autoptischen Befunden, die uns in der Literatur zur Verfügung stehen (Oppenheim, Sarbó, Schultze),

---

1) In der Literatur sind in dem von M. Rosenthal mitgetheilten Falle ähnliche Verhältnisse beschrieben. Dort hatte sich innerhalb kurzer Zeit, allerdings ohne bekannte Ursache, völlige Blasen- und Mastdarmlähmung entwickelt, die Libido und Potentia coëundi blieb aber erhalten. Auch Rosenthal vermuthet, dass es sich um eine Erkrankung der spinalen Reflexcentren handelt.

Bei einem von Bernhardt beschriebenen Kranken war neben einer Lähmung der Blasen- und Mastdarmfunctionen das Gebiet für die Geschlechtsfunctionen kaum beeinträchtigt; nur die austreibenden Kräfte für den ergossenen Samen (Ischio- und Bulbocavernosus) waren gelähmt. Es bestand also Potentia und Libido coëundi und Impotentia generandi.

In dem Falle von Schiff war nach einem Sturz auf die Beine Ischuria paradoxa und Sphincter ani Lähmung aufgetreten, das Erectionsvermögen aber erhalten geblieben; Diagnose: Hämatomyelie des Conus medullaris.

lernen wir, dass die zarte Structur des Conus bei Gewalteinwirkungen viel eher und stärker leidet, als das derbere, widerstandsfähigere Gewebe der umgebenden Wurzeln.

Fall 2.

Joh. Wagner, 22 Jahre, Tischler aus Plösberg. Aufenthaltszeit in der medic. Klink vom 3. bis 21. Mai 1897.

Der bis dahin völlig gesunde, junge Mann sprang am 16. October 1893 aus einem 4 Meter über der Erde gelegenen Fenster auf die Strasse; er kam auf die Füsse zu stehen, fiel aber unter plötzlich im Kreuz auftretenden, heftigen Schmerzen zusammen. Das Bewusstsein hat Pat. nicht verloren. Die Beine waren aber nach dem Sturze gelähmt, Pat. musste nach Hause getragen werden. Die „Schmerzen im Rücken" dauerten in ihrer grössten Heftigkeit nur 3—4 Tage und liessen dann rasch nach. An den Beinen hatte Pat. nie über Schmerzen oder Gefühlsveränderungen zu klagen.

Die Beweglichkeit der Beine stellte sich bald theilweise wieder her, so dass Pat. schon 2 Monate nach dem Fall mit 2 Stöcken etwas gehen konnte. Er hatte dabei noch das Gefühl von grosser Schwäche in den Beinen und musste die Oberschenkel, da die Füsse immer nach abwärts hingen, beim Gehen hoch heben (Steppage).

Die Urinentleerung war nach dem Sturze etwa 2 Monate lang völlig behindert, Pat. musste während dieser Zeit zweimal täglich katheterisirt werden. Später trat Harnträufeln ein, das bei ruhigem Liegen oder Sitzen ein bis zwei Stunden aussetzte. Der Kranke konnte den Urin weder zurückhalten, noch auch die Entleerung in irgend einer Weise unterstützen. Dieser Zustand änderte sich aber nach 5—6 Monaten. Der Kranke lernte wieder den Urin willkürlich zu entleeren. Bei eintretendem Bedürfniss muss Pat. aber „pressiren", bei körperlichen Anstrengungen, beim Husten und Niesen fliesst Urin noch unwillkürlich ab.

Die Stuhlentleerung kann jetzt willkürlich vollzogen werden. In den ersten Tagen nach dem Sturze hatte Pat. Stuhlabgang ohne Wissen und Empfindung. Der Kranke fühlt jetzt die Kothsäule im Mastdarm und ihren Durchtritt durch den After. Bei eintretendem Bedürfniss kann aber der Stuhl nicht in genügender Weise zurückgehalten werden, auch bei stärkeren Bewegungen, namentlich beim Bücken, geht oftmals etwas Stuhl unwillkürlich ab.

Die Geschlechtsfunctionen (Erection, Ejaculation) scheinen in keiner Weise gestört zu sein.

Sechs Monate nach dem Sturze versuchte Pat. die Arbeit wieder aufzunehmen, was ihm, da das Stehen und Gehen noch recht mühevoll war, anfänglich recht schwer fiel.

Status praesens. Patient zeigt einen kräftigen, dabei schlanken Körperbau. Die Brustwirbelsäule ist leicht kyphotisch nach hinten gekrümmt, in der Lendenwirbelsäule besteht eine stärkere Lordose als gewöhnlich. Die Musculatur ist leidlich gut entwickelt. Ernährungszustand günstig. Die Untersuchung von Herz, Lunge nnd Abdomen giebt normalen Befund. Am Urogenitalapparat ist äusserlich nichts Krankes zu sehen. Der Urin ist weisslich getrübt, geht nach kurzem Stehen in ammoniakalische Gährung

über. Leichte Cystitis. Die Digitaluntersuchung findet den Sphincter ani etwas schwach, in der weiten Ampulle des Rectums kann man das normale Kreuzbein abtasten. Das Stehen ist bei geschlossenen Füssen sehr schwankend, fast unmöglich, Pat. sucht durch Spreizen der Beine einen sicheren Stand zu bekommen. Der rechte Fuss steht nur mit dem äusseren Fussrand auf; die Zehen sind, wie um sich einzukrallen, stark gebeugt. In der Musculatur der Unterschenkel beim Stehen beständige Unruhe.

Der Gang zeigt ausgesprochene Steppage: Beim Erheben jedes Beines fällt der Fuss mit seiner Spitze ab- und einwärts (Equinovarus-Stellung) und wird beim Auftreten mit den Zehen und dem äusseren Fussrande zuerst aufgesetzt. Die leichte Lordose der Lendenwirbelsäule tritt beim Gehen um so deutlicher hervor, als zur Erhaltung des Gleichgewichtes das Abdomen stärker nach vorn geschoben wird. Beim Aufsetzen des Beines wird die Beckenhälfte der betreffenden Seite nach oben geschoben, während die der anderen Seite nach unten tritt, wodurch beim Gehen eine eigenartige Schaukelbewegung des Beckens entsteht.

Die Muskeln des Rumpfes und der oberen Extremitäten sind in Ordnung, die Bauchdecken werden beim Aufrichten des Körpers und beim Pressen gut contrahirt. Die Glutäalmusculatur ist beiderseits sehr stark atrophisch, links noch stärker als rechts. Die Glutäalgegend ist dadurch ganz abgeflacht, die Haut über ihr ist faltig. Der Quadriceps femoris und die Adductoren beiderseits sehr kräftig entwickelt, die Musculatur an der Hinterfläche der Oberschenkel dagegen entschieden atrophisch. Die Wadenmusculatur ist beiderseits sehr kümmerlich, die Gegend des Tibialis anticus und der Peronealmusculatur besonders stark abgeflacht.

Bei der Functionsprüfung der einzelnen Muskeln zeigt sich, dass die Flexion im Hüftgelenk (Psoas und Iliacus) mit grosser Gewalt ausgeübt werden kann, dass aber die Streckung des Hüftgelenkes, also die Rückwärtsbewegung des Oberschenkels, beiderseits sehr paretisch ist (Glutaeus-Atrophie). Streckung des Unterschenkels sehr gut und kräftig (Extensor cruris quadriceps vollständig functionstüchtig erhalten). Die Beugung des Unterschenkels im Knie, bei Bauchlage geprüft, ist zwar noch ganz gut ausführbar, kann aber durch stärkeren Widerstand gehemmt werden, d. h. Biceps femoris, Semimembranosus und Semitendinosus sind etwas paretisch. Die Adduction und Innenrotation der Beine in den Hüftgelenken ausgiebiger und mit grösserer Kraft möglich, als die Abduction und Aussenrotation. Der Musculus tibialis anticus kann sich, wenn auch nur mit geringer Kraft, so doch noch deutlich contrahiren und eine Dorsalflexion und Hebung des inneren Fussrandes bewerkstelligen. Die Peronealmusculatur dagegen ist, ebenso wie die Bewegung der Zehen, fast ganz gelähmt, nur rechts sind noch Andeutungen von Bewegungen zu sehen. In der Bettlage können die Fusssohlen beider Füsse passiv flach an einander gelegt werden. Die elektrische Untersuchung zeigt in den paretischen Muskeln (Glutaeus maximus, Biceps femoris, Semitendinosus und Semimembranosus, Tibialis anticus, Gastrocnemius, Mm. interossei und peronei) die verschiedenen Stadien deutlich ausgesprochener Entartungsreaction.

Die Sensibilität ist nirgends vollständig aufgehoben. Herabgesetzt ist die Tastempfindung am Scrotum, am Perineum und der dem Mittel-

fleisch angrenzenden Partie über dem linken Glutaeus maximus. Undeutlich oder gar nicht empfunden werden beiderseits Berührungen an der lateralen Seite des Fussrückens und an der äusseren Seite der unteren Hälfte des Unterschenkels. Die Schmerzempfindung ist am Penis, wo Tasteindrücke gut empfunden werden, entschieden herabgesetzt, ebenso auch am Perineum. Am After und um denselben kann eine Nadelspitze keinen Schmerz auslösen. Kälte wird in dieser Gegend manchmal lebhaft, aber nur als Schmerz empfunden.

Die Sensibilitätsstörungen sind also nicht als völlige Anästhesien, sondern als Hypästhesien zu bezeichnen und beschränken sich auf den Damm, das Scrotum, die Partien um den After und auf die äussere Seite der Füsse und der Unterschenkel. Dissociirte Empfindungslähmung ist am Penis angedeutet; dort ist die Empfindung für Tasteindrücke noch gut erhalten, die für Schmerzeindrücke aber verloren gegangen.

Reflexe. Die Pupillen reagiren normal. Reflexe an den oberen Extremitäten wie gewöhnlich. Von den Bauchdeckenreflexen ist der obere und mittlere leicht auszulösen, der untere nur undeutlich. Die Cremasterreflexe treten beim Streichen in der Adductorengegend deutlich auf. Patellarsehnenreflexe sehr lebhaft, wohl etwas gesteigert. Achillessehnenreflex beiderseits deutlich vorhanden. Fussclonus nicht auslösbar. Während des kurzen Spitalaufenthaltes änderte sich der Zustand des Pat. nicht.

Epikrise. Die Daten der Anamnese sprechen ebenso wie der objective Befund entschieden dafür, dass wir den Sitz der Erkrankung im Rückenmark selbst und zwar in dessen unterem Abschnitt zu suchen haben. Von einer traumatischen Veränderung der Wirbelsäule konnte weder anfänglich noch später etwas nachgewiesen werden. Die sich später entwickelnde leichte Kyphose der Brustwirbelsäule und die Lordose der Lendenwirbelsäule war durch die in Folge der Muskelatrophien (Parese der Glutäalmusculatur) bedingte Veränderung der statischen Verhältnisse hervorgerufen. Schon 3—4 Tage nach dem Sturze liessen die Schmerzen „im Rücken“ nach, niemals bestanden Schmerzen in den Beinen. Ebenso sprechen die Störungen in der Blasen-Mastdarmfunction, das Erhaltenbleiben der Potentia coëundi, die dissociirte Empfindungslähmung für eine Rückenmarkserkrankung und zwar für eine Affection des Conus. Die anfänglich gestellte Diagnose „Hämatomyelie des Conus medullaris“ glaube ich nach Untersuchungen[1]) von Rückenmarken, die ein schweres Trauma erlitten hatten, dahin berichtigen zu müssen, dass es sich nicht allein um eine Blutung, sondern wohl mehr um eine traumatische Erweichung im Conus handle. Es scheint mir auch in diesem Falle unwahrscheinlich, dass nur die Gefässwand, nicht aber das viel zartere Nervengewebe primär durch das Trauma gelitten haben soll.

1) Lax und L. R. Müller, Ein Beitrag zur Pathologie und pathol. Anatomie der traumatischen Rückenmarkserkrankungen (sog. Hämatomyelie). Deutsche Zeitschr. für Nervenheilkunde. Bd. 12.

Dass bei einem Trauma, wie wir es für diesen Fall annehmen, gewöhnlich nur der Conus, nicht aber die umgebenden, derberen Wurzelfasern geschädigt werden, ist in drei von den vier durch die Autopsie bestätigten Conuserkrankungen constatirt worden.[1])

Nach unserer Auffassuug würde also bei dem in Rede stehenden Kranken durch das schwere Trauma (Sturz aus einer Höhe von 4 Metern) der untere Theil des Sacralmarkes und lediglich dieser geschädigt worden sein. Eine solche Schädigung kann u. E., ohne dass es zu einer Fractur oder zu einer bleibenden Dislocation der Wirbel kommt, sehr wohl durch eine momentane Ueberdehnung oder durch eine starke Contusion der Wirbelsäule bedingt worden sein.

Auch der weitere Verlauf der Erkrankung lässt sich gut mit der Diagnose „spinale Affection" vereinbaren, ja eigentlich nur durch eine solche erklären. Der Umstand, dass einander naheliegende motorische Centren, wie die der Abductoren des Hüftgelenks, der Glutaei, der Peroneal- und Wadenmusculatur, schwer geschädigt worden sind, während die Adductoren des Hüftgelenks, die Muskeln an der Hinterseite des Oberschenkels sich rasch erholten, spricht ebenfalls dafür, dass die Läsion im Rückenmark selbst zu suchen ist. Vollständig ausgesprochene dissocirte Empfindungslähmung entwickelt sich auch später nicht. Doch scheint darin, dass neben deutlichen hypästhetischen Zonen an den Genitalien, am Damm und am After und über der äusseren Seite des Fussrückens und des Unterschenkels hin und wieder Hyperästhesie für Kälte zu finden ist, ein weiterer Hinweis zu liegen, dass wir es mit einer spinalen Erkrankung zu thun haben. Bei der Zerstörung der jene Partien versorgenden Caudawurzeln oder der peripherischen Nerven würden wir wohl vollkommene Anästhesie vorfinden.

Im Laufe der Jahre lernte unser Patient, der anfänglich durch Monate katheterisirt werden musste, den Urin wieder einige Zeit zurückzuhalten. Doch ist der Sphincter vesicae noch so schwach, dass bei körperlichen Anstrengungen oftmals unwillkürlich Urin abfliesst. Ganz ebenso verhält es sich jetzt mit der Stuhlentleerung. Nachdem anfänglich fast völlige Incontinentia alvi bestanden hatte, fühlt der Kranke nunmehr die Kothsäule in der Ampulle und kann sie einige Zeit zurückhalten. Die Geschlechtsfunction ist jetzt vollständig intact und scheint nie wesentlich beeinträchtigt gewesen zu sein. Nach dem Befunde, wie er sich im weiteren Verlaufe der Erkrankung gestaltet

1) In den von Oppenheim, Schultze und Sarbó veröffentlichten Fällen sind die nervösen Gebilde des Conus durch traumatische Myelitis zerstört worden, während die umgebenden Caudabündel intact geblieben waren.

hat, und wie er im Status vom 3. Mai 1897 geschildert ist, müssen wir annehmen, dass die wesentlichste Störung im oberen Sacralmark, dort wo die grossen Ganglienzellen für die Glutäal- und Peronealmusculatur gelagert sind, stattgefunden hat. Die unteren Sacralsegmente, der eigentliche Conus, scheinen verschont geblieben zu sein. Die Functionen der dort localisirten Centren der Erection und Ejaculation, der Blase und des Mastdarms waren erhalten geblieben oder erholten sich wenigstens wieder.

Die anfänglichen Störungen dieser Functionen scheinen auf Unterbrechung der Leitung zwischen diesen Centren und dem Gehirn zurückzuführen zu sein. Nach der Zurückbildung der entzündlichen Erscheinungen in den oberen Sacralsegmenten stellte sich die Leitung z. T. wieder her. Die in den oberen Sacralsegmenten gelegenen motorischen Ganglienzellen konnten sich aber nicht regeneriren, und somit war die von dort aus versorgte Musculatur der Unterschenkel und der Glutäalgegend der degenerativen Atrophie verfallen.

Fall 3.

Johann Haag, 22 Jahre, Müllerbursche in Unteraltenbernheim. Aufenthaltszeit in der Klinik vom 23. Januar bis 27. Februar 1896.

Anamnese. Der aus gesunder Familie stammende, arbeitskräftige, junge Mann bekam vor 2 Monaten nach langem, anstrengenden Sacktragen heftige, stechende Schmerzen im Kreuz, so dass ihm jede Bewegung und Drehung des Rumpfes recht beschwerlich wurde. Nach 2 Tagen liessen die Schmerzen nach und Pat. arbeitete 14 Tage wieder in voller Rüstigkeit. Da überraschte ihn einige Tage vor Weihnachten 1895 ein zweiter Schmerzanfall. Wiederum waren die Schmerzen hauptsächlich auf das „Kreuz" localisirt, bald strahlten sie aber auch nach den Beinen aus, die Beine wurden allmählich schwächer, ebenso die Rumpfbewegungen, so dass Pat. mit Beginn des Jahres 1896 bettlägerig wurde und es bisher geblieben ist. Am stärksten waren die Schmerzen im linken Bein. Sie werden als reissend, von oben nach unten stechend bezeichnet. Erst einige Tage, nachdem das linke Bein ganz gelähmt war, stellten sich Bewegungsstörungen in dem bis dahin gesunden rechten Bein ein. Dazu gesellten sich bald Blasenbeschwerden. Pat. musste zum Uriniren eine halbe Stunde drängen und pressen und auch dann entleerten sich nur wenige Tropfen Urin.

Luetische oder gonorrhoische Infection wird glaubwürdig in Abrede gestellt. Ein stärkeres Trauma kann nicht beschuldigt werden. Pat. hatte als Müller schon seit vielen Jahren schwere Säcke zu tragen.

Status praesens vom 24. Januar 1896:

Ueberaus kräftig gebauter, gut genährter, stämmiger Mensch. Gesichtsfarbe etwas bleich. Temperatur erhöht, 39,2 °. Die Untersuchung der Lungen und des Herzens ergiebt ebenso wie die der Gehirnnerven und der Nerven der oberen Extremitäten und des Rumpfes normale Resultate. Der Leib ist gespannt und aufgetrieben, seit 14 Tagen keine Stuhlentleerung mehr. Zwerchfellstand rechts am oberen Rande der 5. Rippe. Zur Zeit besteht

vollständige Retentio urinae, Pat. muss dreimal täglich katheterisirt werden. Stärkere sensible Reizerscheinungen bestehen zur Zeit nicht mehr: Weder in den Beinen, noch im Kreuz stärkere Schmerzen.

Motilität: Beide Beine können mühelos im Bett emporgehoben werden, beide Unterschenkel können, wenn auch mit recht geringer Kraft, so doch noch im Kniegelenk gebeugt werden. Die Füsse dagegen sind völlig bewegungslos; sie sind schlaff, plantarflectirt, mit der Fussspitze nach innen gekehrt. Passive Bewegungen im Fussgelenk leicht möglich, schlotternd. Am linken Fussrücken leichtes Oedem. Die Epidermis ist am äusseren Fussrand in grossen Blasen abgehoben. Active Bewegungen in den Zehen sind ganz unmöglich. Rollbewegungen im Hüftgelenk noch

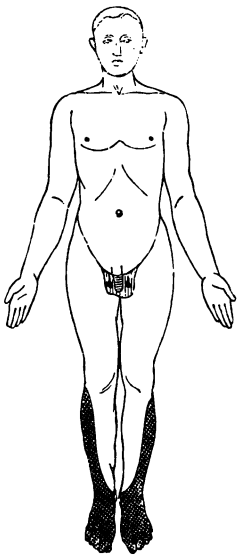

Fig. 9.

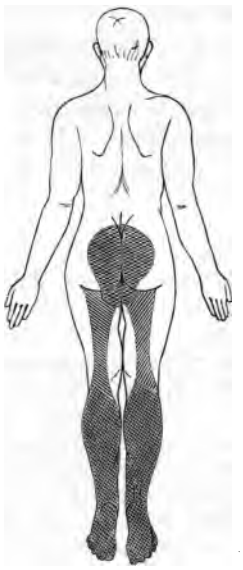

Fig. 10.

Doppelt schraffirt völlige Anästhesie. Einfach schraffirt entspricht den hypästetischen Hautpartien.

ausführbar, doch ist die Auswärtsrollung sehr erschwert, die Adduction kräftig, die Abduction fast ganz unmöglich. Alle diese Bewegungen sind im linken Bein noch weniger gut ausführbar als im rechten.

Das elektrische Verhalten der Muskeln entspricht ihrer Functionstüchtigkeit, d. h. die vom Nervus cruralis und Nervus obturatorius versorgten Muskeln verhalten sich elektrisch normal. In der an der Hinterseite des Oberschenkels gelegenen Beugemusculatur des Unterschenkels und in der ganzen Unterschenkelmusculatur finden wir dagegen ausgesprochene galvanische Entartungsreaction. Die Glutaei maximi sind fast unerregbar, nur bei den stärksten galvanischen Strömen sieht man ganz schwache, träg verlaufende Zuckungen. Beim Kniehackenversuch mit dem rechten Bein tritt neben der Parese auch deutliche Ataxie zu Tage, eine solche ist wohl auch im linken Bein vorhanden,

wird aber durch die noch stärkere Parese mehr verdeckt. Der Gang ist ist nur bei doppelseitiger, kräftiger Unterstützung möglich; dabei fällt die schleudernde Ataxie stark auf. Die Füsse hängen, wenn der Oberschenkel in der Hüfte gebeugt wird, vollständig schlaff mit den Fussspitzen nach innen und unten gerichtet herab und werden patschend und stampfend aufgesetzt. Pat. kann ohne Unterstützung nicht stehen.

Die Sensibilität (s. Fig. 9 und 10) ist an der Vorderseite der Oberschenkel, an der Vorder- und Innenseite der Unterschenkel bis fast zu den Malleolen ebenso wie am Rumpf und an den oberen Extremitäten vollständig normal erhalten. Ganz unempfindlich sind die Füsse. Dort wird auch tiefer Druck auf die Weichtheile und auf die Knochen nicht empfunden. Ebensowenig können mit den Füssen ausgeführte passive Bewegungen richtig angegeben werden. Völlig anästhetisch ist auch die Innen- und Aussenseite der Unterschenkel. An der Hinterseite des Oberschenkels ist noch Gefühl vorhanden, aber die Empfindung, hauptsächlich die für Schmerz, doch deutlich etwas abgeschwächt. Völlig anästhetisch dagegen ist wieder der After, eine ovale Hautpartie um denselben und der Damm. An der Haut des Penis und des Scrotums werden Berührungen dumpf, Schmerzeinwirkungen gar nicht mehr empfunden. Druck auf die Testikel löst dagegen prompt Schmerzäusserungen aus.

Von den Reflexen können die Bauchdecken- und Cremasterreflexe leicht und lebhaft ausgelöst werden. Das Kniephänomen ist gar nicht oder höchstens undeutlich zu erzielen. Der Achillessehnenreflex und die Stichreflexe von der Fusssohle sind ganz erloschen. Seit Beginn der Erkrankung hat Pat. keine Erectionen und Ejaculationen mehr.

Während des Spitalaufenthaltes sind wesentliche Veränderungen des oben beschriebenen Befundes nicht eingetreten. Vorübergehende Temperatursteigerungen waren auf eine Cystitis zurückzuführen. Die Retentio urinae hat einer Incontinentia Platz gemacht. Der Patellarsehnenreflex hat sich in Spuren eingestellt, im rechten Quadriceps siud vorübergehend fibrilläre Zuckungen zu beobachten. Pat. glaubt an der Hinterseite des Oberschenkels jetzt etwas besser wie früher zu fühlen. Auf seinen dringenden Wunsch wird Pat. am 25. Februar 1896 nach Hause entlassen.

Nach den Mittheilungen des Herrn Dr. Federschmid in Windsheim haben sich die nervösen Störungen auch im Verlaufe der nächsten Zeit nicht wesentlich verändert. Grosse, am Kreuzbein und an den unteren Extremitäten auftretende jauchige Decubitalgeschwüre brachten den jugendlichen Pat. im Verlauf der nächsten anderthalb Jahre so herunter, dass im Juni 1897 der Exitus letalis eintrat. Herrn Dr. Federschmid verdanke ich die Zusendung der Lendenwirbelsäule des verstorbenen Pat. mit dem in derselben eingeschlossenen Sacralmark und der Cauda equina.

Die Deutung und Erklärung des hier geschilderten Krankheitsbildes erschien von Anfang an recht schwierig. Weder die Anamnese (kein Trauma), noch die Untersuchung der Wirbelsäule konnte irgend einen Anhaltspunkt für die Diagnose geben. Die anfänglichen Schmerzen im Kreuz, die später recht heftig nach den Beinen zu ausstrahlten, sprachen wohl für eine extraspinale Erkrankung. Andererseits mussten die rasche Verschlimmerung ohne nachweisbare Einflüsse, das baldige

Nachlassen der Schmerzen bei der zweiten Attacke, die völlige Paralyse der ergriffenen Muskeln die Vermuthung erwecken, dass es sich um eine Transversalmyelitis im Kreuzmarke handle. Eine solche wurde auch in der klinischen Diagnose angenommen und wir glaubten, nachdem Patient während des Spitalaufenthaltes gar nicht mehr über Schmerzen zu klagen hatte, nachdem am Scrotum und am Penis Dissociation der Empfindung angedeutet war und Decubitalgeschwüre auffällig rasch und zerstörend aufgetreten waren, die Annahme einer medullären Erkrankung gut begründen zu können. Die Blasen- und Mastdarmstörungen und die Störungen der Potenz hatten weder für Conus- noch für Caudaerkrankung etwas Charakteristisches. Entscheidend für unsere Diagnose Myelitis im untersten Rückenmarksabschnitt war das rasche Entstehen der schweren nervösen Störungen ohne nachweisbare äussere Einwirkung.

Zu unserem grossen Erstaunen zeigte sich nun bei der mikroscopischen Untersuchung der Präparate, dass sowohl das obere Sacralmark als auch der eigentliche Conus terminalis völlig normale histologische Verhältnisse darboten, und zwar waren die Ganglienzellen des Sacralmarkes in gleicher Weise gut erhalten und scharf gezeichnet, wie der Gehalt an Markfasern im Conus, abgesehen von einer, weiter unten ausführlicher zu beschreibenden, aufsteigenden Degeneration in den Hintersträngen, durchaus nicht reducirt war. In den unteren Theilen des Rückenmarkes, dort also, wohin die klinische Diagnose den vermeintlichen myelitischen Herd localisirt hatte, war nirgends eine wesentliche Vermehrung der Rundzellen oder eine Verdichtung des Gliagewebes nachzuweisen.

Deutliche und grobe Veränderungen zeigten dagegen die das obere Sacralmark und den Conus umgebenden Wurzeln der Cauda equina (s. Fig. 21). Sie waren durch zellreiches, entzündliches Exsudat mit einander verklebt, von Markscheiden fast völlig entblösst. Das interstitielle Gewebe der Nervenwurzeln war in Wucherung begriffen, die sich hauptsächlich durch die starke Vermehrung der Rundzellen auf den Nervenquerschnitten kund gab. Diese Entzündungserscheinungen nahmen nach unten an Intensität zu. In der Höhe des oberen Sacralmarkes sind vorzüglich die hinteren Wurzeln in dem zellreichen, entzündlichen Exsudate eingeschlossen, die vorderen Wurzeln sind hier noch frei und zeigen normalen Markgehalt. Weiter unten ist die ganze Cauda equina durch die Entzündung zerstört. Es lassen sich in dem zellreichen, von der Dura umschlossenen Granulationsgewebe nur hier und dort vereinzelte Nervenfasern nachweisen, daneben finden sich alte Eiterherde, die sich durch nekrotische Zelltrümmer und kernlose coagulirte Massen als solche kennzeichnen. Kurz, wir hatten es in

diesem Falle mit einer Entzündung der Cauda equina-Fasern zu thun, während der von diesen Bündeln eingeschlossene Theil des unteren Kreuzmarkes ganz normal geblieben war. Welcher Natur diese Entzündung ist, lässt sich aus dem mikroskopischen Bild nicht bestimmen. Gegen Tuberculose und Lues spricht der plötzliche Beginn der Erkrankung, ferner der für diese Affectionen keineswegs charakteristische histologische Befund und der Umstand, dass man auch in der Anamnese keinerlei Anhaltspunkte für eine solche Annahme eruiren konnte. Geschlechtliche Infection wurde in glaubwürdiger Weise in Abrede gestellt. In der in guten Verhältnissen lebenden Familie herrscht keine Tuberculose. Somit erscheint es am wahrscheinlichsten, dass es sich um einen, aus nicht näher bekannten Ursachen entstandenen acut-entzündlichen Process gehandelt hat. Eine rasch eintretende Entzündung in der Cauda equina konnte zu den geschilderten klinischen Erscheinungen führen. Wenn seiner Zeit bei der Stellung der Diagnose trotz der anfänglichen Schmerzen eine Caudaaffection ausgeschlossen wurde, so geschah dies deshalb, weil der Eintritt von Caudastörungen entweder, wie bei einem comprimirenden Tumor oder wie bei einer tuberculösen oder syphilitischen Neubildung ein sehr langsamer, oder, wie bei einem Trauma, ein ganz plötzlicher ist. Ein derartiges acutes, wenn auch nicht gerade plötzliches Auftreten der nervösen Erscheinungen erschien uns für die Diagnose: Entzündung des Markes, Myelitis, massgebend zu sein. An eine primäre Entzündung in der Cauda equina wurde nicht gedacht, weil uns ein derartiges Vorkommen bis dahin noch gar nicht bekannt war.[1])

Von den zahlreichen in der Literatur beschriebenen spontan, d. h. ohne nachweisbare Ursachen aufgetretenen angeblichen Conuserkrankungen, wie solche von Bregmann, Clemens, Eulenburg, Koester, M. Rosenthal u. A. mitgetheilt wurden, ist nicht ein einziger durch die Autopsie[2]) bestätigt worden. Bei der Durchsicht dieser

1) In der Literatur konnte ich nirgends die Beschreibung eines ähnlichen Falles von acut auftretender Cauda-Entzündung beim Menschen vorfinden. Von Eisenlohr ist eine Meningitis spinalis chronica der Cauda equina beschrieben, von Osler ein Syphilom der Cauda equina.

Ein ganz ähnliches patholog. anatomisches Bild jedoch, wie es unser Fall dargeboten hat, beschreibt H. Dexler in der Wiener klinischen Wochenschrift 1897, Nr. 13 als bei Pferden vorkommend; dort wäre der nicht selten vorkommende Symptomencomplex: Lähmung und Anästhesie der Schweifrübe, der Blase und des Mastdarmes, Unempfindlichkeit der Scheide und der Mastdarmschleimhaut, durch eine Entzündung des Interstitiums der Cauda equina bedingt, die mit einer Neubildung des Bindegewebes einhergeht.

2) Die 4 durch die Section bestätigten Fälle von Conuserkrankungen (Kirchhoff, Oppenheim, Sarbó und Schultze) sind alle nach einem schweren Trauma entstanden.

Fälle, scheint es mir bei der grossen Aehnlichkeit des Auftretens sowie der Art und der Ausbreitung der Störungen durchaus nicht ausgeschlossen zu sein, dass in einem oder dem anderen Falle statt der vermutheten Conuserkrankung auch ähnliche, acute entzündliche Vorgänge in der Cauda equina vorgelegen haben.

Auf welchem Wege die Entzündungserreger in den unteren Duralraum gelangen, lässt sich kaum vermuthen. Immerhin muss an die Möglichkeit gedacht werden, dass vom unteren Darmabschnitt oder von den Harnwegen aus, bei Frauen auch von den Geschlechtstheilen aus eine Infection stattfinden kann.

Von den einzelnen Erscheinungen in unserem Falle bedürfen zwei noch einer besonderen Erwähnung. Stärkere Ataxie wurde bisher bei Caudaaffectionen, soweit mir bekannt, noch nicht beobachtet. Der Fall Haag ist ein Beweis dafür, dass dieses Symptom, ebenso wie manchmal bei peripherischen Affectionen (Polyneuritis), auch bei Caudaerkrankungen stark ausgesprochen vorkommen kann.

Am Penis und am Scrotum, ebenso an der Hinterfläche des Oberschenkels war die Tastempfindung noch dumpf vorhanden, die Schmerz- und Temperaturempfindung aber völlig erloschen: angedeutete Dissociation der Empfindung. Eine solche spricht gewöhnlich für eine spinale, beziehungsweise für eine Conuserkrankung. Nach vorliegender Beobachtung kann eine partielle Empfindungslähmung, allerdings in wenig scharf ausgesprochener Form, auch bei Cauda-Erkrankungen vorkommen.

Der Fall Haag kann als Beweis dienen, dass die Differentialdiagnose zwischen Conus- und hochliegenden Cauda-Affectionen sehr schwierig sein kann, ja eigentlich kaum zu stellen ist. Jedenfalls muss in Zukunft bei acut (nicht traumatisch) entstandenen ähnlichen Symptomencomplexen stets auch an die Möglichkeit einer acuten Entzündung im Gebiete der Caudastränge gedacht werden.

Fall 4.

Tobias Hoffmann, 15 Jahre, Schlosserlehrling aus Nürnberg. Aufenthaltszeit in der med. Klinik vom 3. bis 5. April 1894.

Am 20. August 1892 fiel dem Jungen, als er sich in hockender Stellung befand, ein mehrere Centner schwerer eiserner Cylinder aufs Kreuz und auf den linken Fuss. Beide Beine waren anfänglich vollständig gelähmt. Vier Zehen des linken Fusses waren zerquetscht worden und mussten amputirt werden. Mehrere Wochen lang nach dem Unfall bestand Retentio urinae. Der Urin wurde durch den Katheter entnommen. Pat. hatte anfangs öfters krampfartige Schmerzen in den Beinen, die sich auch jetzt noch manchmal einstellen. Acht Wochen nach dem Unfall fing Pat. an, wieder Gehversuche

zu machen. Seit December 1892 ist der Zustand des Pat. im Wesentlichen stationär.

Status praesens vom 4. April 1894.

Gut genährter, frisch aussehender junger Mensch. Am Kopf, Rumpf und an den oberen Extremitäten nichts Krankes nachzuweisen. Herz und Lungen gesund. Hals-, Brust- und Lendenwirbelsäule normal. Die drei oberen Kreuzbeinwirbel bilden einen Gibbus nach hinten, der fest verknöchert und auf Druck nicht empfindlich ist. Harn und Stuhl kann gut entleert werden. Pat. kann sich aufsetzen und mit dem Rumpf alle Bewegungen ausführen. Der rechte Fuss hängt in Equinovarus-Stellung herab, der äussere Rand steht tief, die Fusssohle ist nach innen gekehrt. Der rechte Unterschenkel ist gegen den linken stark atrophisch. Der grösste Wadenumfang beträgt rechts 20 cm, links 30 cm. Die Abflachung am rechten Bein betrifft hauptsächlich die Peroneal- und Wadenmusculatur. Die Gegend des Tibialis anticus wölbt sich noch leidlich gut vor. Die Dorsalflexion des Fusses durch den Tibialis anticus ist fast normal zu nennen, die Peronei dagegen sind sehr paretisch. Die Plantarflexion des Fusses ist sehr erschwert, nur mit minimaler Kraft ausführbar. Auch die Plantarflexion der Zehen des rechten Fusses ist fast unmöglich.

Am linken Fuss ist nur die grosse Zehe erhalten, die übrigen sind amputirt. Die Bewegungen im linken Fussgelenk sind, wie alle Bewegungen im linken Bein, in völlig normaler und kräftiger Weise ausführbar.

Soll Pat. ruhig stehen, so finden beiderseits fast beständige Anspannungen der Dorsalflectoren der Zehen, resp. der linken grossen Zehe und der Dorsalflectoren des Fussgelenkes statt. Der Kranke kann ohne Unterstützung gut gehen, tritt rechts mit dem äusseren Fussrand auf.

Bei Betrachtung des Pat. von rückwärts fällt die starke Atrophie der rechten Glutäalmusculatur auf. In Folge dieser Atrophie kann Pat. nicht mit dem rechten Bein, wohl aber mit dem linken noch Treppenstufen steigen. Eine geringere Abflachung ist auch an den Flexoren des rechten Unterschenkels an der Hinterseite des Oberschenkels bemerkbar; der rechte Unterschenkel wird im Stehen mit geringerer Kraft als der linke Unterschenkel flectirt.

Die elektrische Untersuchung findet den rechten Glutäus unerregbar, die Muskeln an der Hinterseite der Oberschenkel reagiren prompt. Vom rechten Nervus peroneus am Fibulaköpfchen lassen sich rasche Zuckungen in allen Extensoren auslösen; bei directer Reizung der Peronealmusculatur erhält man aber deutliche Entartungsreaction. Ausgesprochen träge Zuckung findet man auch am Gastrocnemius; vom Nerven aus und mit dem faradischen Strom ist dieser Muskel gar nicht mehr erregbar.

Die Sensibilität (s. Fig. 11 u. 12 im Text) ist an der oberen Körperhälfte, an der Bauchhaut, an den Genitalien und am Damm vollkommen normal. Auch die Analöffnung hat normale Empfindung. Dagegen ist in der rechten Glutäalgegend und in den auf nebenstehendem Schema eingezeichneten Hautpartien des rechten Beines die Empfindung für alle Qualitäten, für Tast-, Schmerz- und Temperatureindrücke sehr herabgesetzt; die Schmerzempfindung ist hier deutlich verlangsamt. Häufig treten schmerzhafte Sensationen an der Hinterseite des Oberschenkels und Aussenseite des rechten

Fusses spontan auf. Zu gleicher Zeit stellen sich dann manchmal Krämpfe im rechten Bein ein, wobei der rechte Fuss und die Zehen krampfhaft dorsal flectirt werden, so dass Pat. einige Minuten nicht im Stande ist, den rechten Fuss zu strecken. Von den Reflexen lassen sich die Bauchdecken und Cremasterreflexe beiderseits leicht auslösen, die Patellarreflexe sind auch lebhaft, der Achillessehnenreflex fehlt nicht nur rechts, sondern auch links. Der Fusssohlenstichreflex ist rechts nicht auszulösen, links dagegen leicht zu bekommen.

Epikrise: Die seiner Zeit gestellte klinische Diagnose „Verletzung der Cauda equina" muss auch heute noch aufrecht erhalten werden; sie kann durch die genauere Bezeichnung „Compression von rechts-

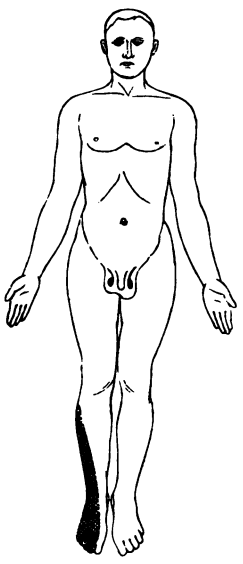

Fig. 11.

Fig. 12.

seitigen Cauda equina-Fasern" noch mehr präcisirt werden. Die vorherrschende Einseitigkeit der Symptome lässt eine Conusaffection von vorneherein unwahrscheinlich erscheinen. Würde wirklich nur die rechte Hälfte der den motorischen Ischiadicuskernen entsprechenden Segmente zerstört sein, so hätten wir den Sensibilitätsausfall auf der anderen, der linken Seite zu suchen; wir würden dann wohl auch ausgesprochenere Dissociation der Empfindung nachweisen können. Dies Alles war aber nicht der Fall, die Sensibilitätsstörungen entsprachen vollständig dem Ausfall der Motilität. Die Gefühlslähmung war nur rechts und nur über den Hautpartien der gelähmten oder paretischen Muskeln nachzuweisen. Die Hypästhesie betraf alle Empfindungsarten

gleichmässig. Der Umstand, dass der Ausfall der Musculatur segmentäre Anordnung zeigte, d. h. dass die Glutäal- und Wadenmusculatur fast ganz gelähmt, die dazwischenliegende Beugemusculatur an der Hinterseite des Oberschenkels noch ganz leidlich gut erhalten war, spricht nicht gegen eine Caudaaffection; denn die Anordnung der Nervenbündel in der Cauda selbst und bei ihrem Durchtritt durch die Foramina sacralia entspricht vollständig den einzelnen Segmenten, und erst in dem Plexus ischiadicus findet eine andersartige Vertheilung und Durchmischung der Fasern statt.

Die Schmerzen, die sonst immer das Bild einer Cauda-Erkrankung beherrschen, treten bei unserem Patienten, wenn sie auch nicht fehlen, doch wenig störend hervor. Es ist das, glaube ich, leicht erklärlich, wenn man bedenkt, dass die betreffenden Nervenbahnen durch ein einmaliges Trauma geschädigt wurden und nicht wie in anderen Fällen durch eine langsam wachsende Geschwulst allmählich comprimirt werden. Die Difformität, welche das Kreuzbein durch das schwere Trauma erlitten hat, führte anfänglich zu völliger Paraplegie mit Blasenstörungen (Retentio urinae). Nach Ausheilung der Fractur des Kreuzbeines scheinen dessen Lumen und die linksseitigen Foramina sacralia doch noch genügend weit gewesen zu sein, um die Wurzeln der Cauda nicht zu comprimiren. Nur die Nerven des rechtsseitigen Ischiadicus scheinen bei ihrem Austritt aus den Kreuzbeinlöchern durch Verschiebung des Kreuzbeines so comprimirt zu sein, dass eine Wiederherstellung derselben nicht mehr möglich war.

Die Compression der Wurzeln des rechten Plexus ischiadicus bei ihrem Austritt aus dem Kreuzbein muss noch fortbestehen, denn sonst würden sich die motorischen Fasern, deren Kerne und trophische Centren im Sacralmark zweifellos noch gut erhalten sind, wieder erholt haben, und nur durch die Einwirkung eines Callus oder durch die Verengung der vielleicht zusammengedrückten rechtsseitigen Kreuzbeinlöcher können die zeitweise auftretenden, tetanieähnlichen Krämpfe und auch die diese begleitenden Schmerzen im rechten Bein erklärt werden.

Die Differentialdiagnose zwischen Conus- und Caudaaffection bietet also in diesem Fall, wo wir noch dazu durch einen spitzwinkligen Gibbus des Kreuzbeines auf den Ort der Schädigung hingewiesen werden, keine wesentlichen Schwierigkeiten, und wir werden wohl mit Recht annehmen dürfen, dass durch das schwere Trauma das Kreuzbein fracturirt und die aus dem 2. und 3. rechten Sacralloche austretenden Nervenfasern sehr stark geschädigt, wenn auch nicht vollständig durchtrennt wurden.

Fall 5.

Anna B., 28 Jahre, aus Lauf bei Nürnberg, früher Zimmermädchen, jetzt Näherin. Untersuchung am 29. Mai 1896.[1])

Das Leiden der Patientin begann vor 9 Jahren.

Anfänglich bestanden nur Schmerzen im rechten Fussgelenk; dieselben waren sehr hartnäckig und breiteten sich nach Verlauf eines Jahres bis zum Knie, nach dem Ablauf eines weiteren Jahres bis zur rechten Hüfte aus und strahlten bis ins Kreuz. Die Kranke wurde während der ganzen Zeit wegen Rheumatismus und Ischias behandelt. Auf Anrathen eines „Naturarztes" wandte sie heisse Wasserdämpfe an und verbrannte sich hierbei das Gesäss — ohne Schmerz zu empfinden. Sie bekam grosse Brandblasen und die daraus entstehenden Wunden heilten erst nach jahrelangem Bestehen wieder zu. Vor 3 Jahren entstand an der rechten Ferse ohne irgend welche nachweisbare Ursache ein tiefes Loch. Pat. hatte auch davon keine Empfindung. Die Wunde an der Ferse soll später geheilt und dann wieder aufgebrochen sein, ohne dass Pat. irgend etwas davon fühlte. Vor 9 Wochen endlich begannen Schmerzen an dem bisher gesunden linken Fuss, und zwar genau in derselben Weise wie rechts. Die Schmerzen begannen auch hier zuerst an dem äusseren Fussrand und der Ferse, nur schritten sie diesmal im linken Beine rascher vorwärts. Schon nach wenigen Wochen strahlten die Schmerzen über das ganze linke Bein aus. Schon seit Jahren, seit der Zeit, als die Pat. die Verbrennung am Gesäss erlitt, hat die Kranke Schwierigkeit mit der Kothentleerung: es ging öfters Stuhl ohne Fühlung ab, so dass Pat. genöthigt war, aus Vorsicht sehr oft auf den Abort zu gehen. Bei stärkeren Bewegungen, beim Husten und Niesen geht Urin spontan ab, sitzt die Kranke dagegen auf dem Stuhl, so muss sie sehr heftig mit dem Leibe pressen, um Urin entleeren zu können. Zur Linderung dieser Beschwerden unterzog sich die Kranke vor 3 Jahren einer Operation, die aber gänzlich erfolglos geblieben ist. Die Schmerzen in den Beinen bestehen den ganzen Tag über, steigern sich aber gegen Abend zu grosser Heftigkeit. Eine Erschwerung des Ganges sei bald nach Beginn des Leidens eingetreten. Infectio syphilitica wird in Abrede gestellt.

Status vom 29. Mai 1896.

Grosses, gut genährtes Mädchen, von kräftigem Körperbau und guter Musculatur. An der Haut des Körpers kein Ausschlag. Die Untersuchung des Schädels, der Function der Gehirnnerven giebt ebenso wie die der Lungen, des Herzens, des Abdomens und seiner grossen Drüsen normale Resultate. Die Mammae sind sehr atrophisch. Die Innervation der oberen Extremitäten wie die des Rumpfes vollständig normal. Der 5. Lendenwirbel ist ebenso wie das Kreuzbein gegen Druck sehr schmerzempfindlich; beim Beklopfen der Kreuzbeinwirbel strahlen die Schmerzen gegen die Beine zu aus.

---

1) Die Krankengeschichte dieser Pat. ist schon von Herrn Dr. med. Hagen in seiner Dissertation „Ueber einen Fall von Erkrankung des Conus terminalis medullae spinalis", Erlangen 1897, beschrieben. Ich glaube aber den Fall entschieden als Cauda-Affection deuten zu müssen.

An den Nates finden sich breitstrahlige, eingezogene Narben, die von Verbrennungen herrühren (s. o.).

Das Gefühl über der oberen Hälfte des Kreuzbeines ist stark abgestumpft, nach unten zu vollständig aufgehoben. Die anästhetische Zone reicht am Gesäss nicht sehr weit nach aussen und umgiebt, wie Fig. 14 zeigt, den After in der bekannten ovalen Form. Die Unempfindlichkeit erstreckt sich des Weiteren auf den Damm, auf die Schamlippen; auch die Vagina ist durchweg anästhetisch, ebenso die Portio vaginalis. Die vaginale bimanuelle Untersuchung wird von der Pat. gar nicht empfunden, dieselbe ergiebt, abgesehen von einem reichlichen Fluor, normale Verhältnisse. Das Becken ist ziemlich weit, das Kreuzbein schwer zu erreichen, an demselben kein Tumor zu fühlen. Die Sensibilität ist auf der ganzen vorderen,

Fig. 13.

Fig. 14.

medialen und lateralen Seite beider Oberschenkel und Unterschenkel, ebenso wie am Abdomen und in der Leistengegend in keiner Weise gestört. An der Hinterseite des rechten Oberschenkels erstreckt sich die Anästhesie von der unempfindlichen Zone an den Nates in einem schmalen Streifen, entsprechend dem Ausbreitungsgebiet des Nervus cutaneus femoris posterior, bis zur Mitte des Oberschenkels; von da ab bis zur Kniekehle ist zwar Empfindung vorhanden, aber sehr dumpf. Aufgehoben ist das Gefühl an der äusseren Seite des unteren Drittels des rechten Unterschenkels, am rechten äusseren Fussrand und an der rechten Fusssohle. Stiche werden dort nicht mehr empfunden und lösen an der Fusssohle auch keinen Reflex mehr aus.

Am linken Bein erstreckt sich die Anästhesie nur etwa handbreit über die Nates auf die Hinterfläche des Oberschenkels. Sonst werden am ganzen linken Ober- und Unterschenkel alle Gefühlsqualitäten gut wahrgenommen.

Die Beweglichkeit der Beine ist in allen Gelenken links und rechts

vollkommen frei. Der Gang ist ohne Unterstützung ganz gut möglich, aber etwas langsam und schleppend. Pat. kann sich frei, ohne Hülfe der Arme gut vom Stuhl erheben und ganz gut Treppen steigen. Die elektrische Untersuchung der Muskeln und Nerven ergiebt vollständig normalen Befund. Die Patellarsehnenreflexe sind beiderseits deutlich vorhanden, das Fussphänomen ist nicht auszulösen.

Auf eine Anfrage im Sommer 1898 bei der Pat., die sich in Lauf ihr Brot als Näherin verdient, wurde uns der Bescheid, dass sich die Kranke viel besser befinde und dass sowohl die Schmerzen wie die übrigen Beschwerden bedeutend geringer wären. Ueber den gegenwärtigen objectiven Befund vermag ich keine Angabe zu machen.

Epikrise: Der ganz langsame, spontane Beginn des Leidens mit Schmerzen, die während der ganzen Zeit das Bild beherrschen, die Druckempfindlichkeit des Kreuzbeines, die allmählich, erst im Laufe der Jahre sich vollziehende Ueberwanderung der Schmerzen vom rechten Bein auf das linke, die sich langsam ausbildende Anästhesie am Gesäss, an den Genitalien und an den unteren Extremitäten, die vollständig gleichartige Störung für alle Empfindungsqualitäten, alle diese Momente müssen uns zur Diagnose „Affection der Cauda equina im Kreuzbeinkanal" drängen. Welcher Natur das schädigende Moment ist, ob eine gutartige, langsam wachsende Geschwulst, ein Neurofibrom die untersten Caudanerven comprimirt, oder ob dieselben durch eine Narbe, durch eine schleichende Entzündung des Perineuriums oder durch eine Caries des Kreuzbeines alterirt werden, lässt sich schwer entscheiden. Eine Schädigung der aus dem Kreuzbein austretenden Nerven, wie sie in dem später zu beschreibenden Falle Jourdan stattgefunden hat, können wir ausschliessen; denn abgesehen davon, dass an der Vorderseite des Kreuzbeines keine Geschwulst zu fühlen war, spricht auch der Umstand, dass vorzüglich sensible Fasern ergriffen sind, dafür, die Localisation der Schädigung dort zu suchen, wo sensible und motorische Fasern noch getrennt voneinander verlaufen, also centralwärts von den in den Kreuzbeinlöchern liegenden Spinalganglien.

Da die Beschwerden und die Schmerzen zur Zeit der Untersuchung immer noch im Fortschreiten begriffen waren, ja seit wenigen Wochen auch auf das verschont gebliebene linke Bein übergegriffen hatten, konnte man seiner Zeit der Patientin den Rath ertheilen, sich einer Operation unterziehen zu lassen. Die Aufmeisselung des Kreuzbeines bietet ja keine grosse Gefahr und es wäre doch wahrscheinlich möglich gewesen, nach Freilegung der Cauda equina das schädigende Moment finden und entfernen zu können.[1])

1) L. Laquer beschreibt im Neurol. Centralblatt 1891, Nr. 7 einen Fall, wo nach Exstirpation eines Lymphangioma cavernosum aus dem Kreuzbeinkanal sehr quälende Beschwerden fast völlig beseitigt wurden.

Zu einer solchen Operation wird man allerdings jetzt, nachdem sich die Beschwerden gebessert haben sollen, nicht mehr so dringend rathen.

Fall 6.

Th. D., Bahnbeamter, 61 Jahre.

Aufenthaltszeit in der medicinischen Klinik vom 27. October bis 11. November 1896.

Anamnese: Patient ist seit 33 Jahren verheirathet und Vater von 3 erwachsenen, gesunden Kindern, er hat noch nie eine ernstliche Krankheit durchgemacht. Vor $2\frac{1}{2}$ Monaten trat während einer Eisenbahnreise beim Sitzen auf Holzbänken zum ersten Male ein dumpfer Schmerz auf der „inneren Seite des Steissbeines" auf; dazu gesellte sich in den nächsten Tagen ein heftiger Harndrang, so dass Pat. öfter als sonst uriniren musste, dazu aber jedesmal grosser Anstrengung bedurfte. Der Urin sei langsamer wie früher abgegangen. Die Reise wurde wegen der „geringen Beschwerden" nicht unterbrochen. Herr D. machte nach seiner Rückkehr noch 3 Wochen lang Dienst. Die Urinbeschwerden nahmen aber in dieser Zeit wesentlich zu, Pat. musste in der Nacht 5—6 mal aufstehen und konnte immer nur wenige Tropfen Urin unter heftig brennenden Schmerzen entleeren. Jetzt traten auch, obgleich reichlich Abführmittel genommen wurden, Schwierigkeiten bei der Defäcation auf. Zu den vorübergehenden Schmerzen im Steissbein gesellten sich nach einigen Wochen äusserst heftige Schmerzen in der rechten Wade und in der rechten Kniekehle. Die Krankheit wurde, da die Schmerzen im Gebiete des Ischiadicus localisirt waren, vom hinzugezogenen Arzte als Ischias angesprochen. Anfangs October stellten sich Parästhesien (Ameisenkriechen, das Gefühl der Entzündung) an der Hinterseite des rechten Oberschenkels ein, zu gleicher Zeit bemerkte Pat., dass die Gegend des Anus, des Penis und des Scrotums gefühllos war. Das Uriniren wurde nun völlig unmöglich. Der behandelnde Arzt constatirte, dass die Blase ad maximum gefüllt war. Der Stuhl ging nach Einnahme von Abführmitteln ohne Empfindung ab. Die spontan eintretenden „wimmernden" Schmerzen im Steissbein steigern sich beim Sitzen und bei der Rückenlage bis zur Unerträglichkeit.

Status praesens vom 28. October 1896.

Pat. ist gut gebaut, in sehr gutem Ernährungszustande, das Gesicht ist schmerzverzerrt. Der Kranke verweilt den ganzen Tag ausser Bett und ist stets auf den Beinen, da er beim Sitzen oder Liegen noch heftigere Beschwerden hat. Der Gang ist vorsichtig, bietet aber kein charakteristisches Bild, bei längerem Gehen rasche Ermüdung. Die Muskulatur ist nirgends atrophisch. In den unteren Extremitäten können alle Bewegungen mit guter Kraft, frei ausgeführt werden, bei stärkerer Flexion des Beines in der Hüftbeuge treten wohl in Folge der Zerrung in der Kniekehle heftige Schmerzen auf.

Patellarsehnen- und Adductorenreflexe beiderseits lebhaft, Achillessehnenreflexe trotz wiederholter Prüfung nie zu erzielen. Cremasterreflexe, Strichreflexe von den Fusssohlen [illegible]

Die Sensibilität ist an der oberen Körperhälfte [illegible] an den unteren Extremitäten werden feine Berührungen [illegible] und gut localisirt. Unempfindlich dagegen ist der Penis [illegible]

ab, die Haut des Scrotum mit Ausnahme der seitlichen, den Oberschenkeln anliegenden Partien, das ganze Perineum, der After, die untere Mastdarmschleimhaut und ein schmaler, ovaler Hautbezirk der Nates um den After (s. Fig. 16), und zwar in gleicher Weise unempfindlich gegen Tast-, Schmerz-, und Temperatureindrücke. Die Anästhesie reicht etwa handbreit bis über das Steissbein hinauf, darüber liegt eine schmale, nicht scharf abgrenzbare hyperästhetische Zone. Druck auf die Steiss- und Kreuzbeingegend wird, wenn er nur oberflächlich, d. h. nicht stark ausgeübt wird, nicht empfunden; wird aber stärker gepresst oder geklopft, so hat Pat. Druckempfindung, die sich rasch zu heftigem Schmerz steigert. Pat. muss täglich katheterisirt werden. Mit einem weichen Katheter ist es nicht mög-

Fig. 15.

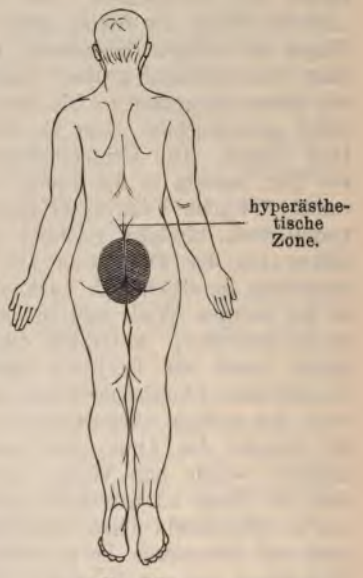

Fig. 16.

Die eingezeichneten Testikel sollen anzeigen, dass dieselben druckempfindlich sind.

lich, den Widerstand in der Gegend der Prostata zu überwinden; auch der metallene Katheter dringt erst nach längeren Versuchen in die Blase ein. Der zuerst ausfliessende Harn ist blutig gefärbt, in dem späteren ist weder Blut, noch Zucker, noch Eiweiss nachzuweisen.

Das Einführen des Katheters spürt Pat. in dem der Glans angrenzenden Theile der Harnröhre nicht, während die Ausdehnung der hinteren Partien der Urethra wahrgenommen wird. Bei der Digitaluntersuchung vom Mastdarm aus keine auffallende Vergrösserung der Prostata nachzuweisen, der Finger wird, wenn er den Sphincter ani überwunden hat, von der Mastdarmschleimhaut gut empfunden.

Temperatur und Puls stets normal.

11. November 1896. Der Zustand des Pat. ist unerträglich. Der Kranke kann vor Schmerzen weder liegen noch sitzen, er geht mit kleinen

Schritten im Zimmer auf und ab, nimmt das Essen stehend ein. Er stützt sich, wenn er ermüdet ist, mit einem Knie auf einen Stuhl, da ihm das Abbiegen des Oberschenkel in der Hüfte die heftigsten Schmerzen verursacht. Diese werden handbreit über dem Anus in die hintere Medianlinie localisirt und als bohrend, im Knochen entstehend geschildert.

Pat. wird heute mit der Diagnose „Compression des untersten Theiles der Cauda equina, vermuthlich durch einen Tumor" zur Operation der chirurgischen Klinik überwiesen.

Bei der am 16. November 1896 von Herrn Prof. v. Heineke vorgenommenen Operation wurde die Incision über den beiden untersten Lendenwirbeln und den oberen Kreuzbeinwirbeln gemacht. Dabei zeigte sich, dass in die unterste Lendenmusculatur zahlreiche, mit dem Auge nicht scharf abgrenzbare, kleine harte Knötchen eingelagert waren. Der Bogen des 5. Lendenwirbels und die hintere Wand des oberen Kreuzbeinkanales wurde abgemeisselt. In den abgetrennten Knochenstückchen fanden sich ähnliche graue Knötchen, wie in den Muskeln. Schon beim Aufmeisseln fiel die Nachgiebigkeit und Bröckligkeit der Wirbel auf. An der Dura mater selbst und an den unteren Caudawurzeln wurde keine Veränderung gefunden.

In der Operationswunde wuchern bald neue Geschwulstknoten. Pat. liegt in einem festen Verband und ist so elend und matt, dass von weiteren neurologischen Untersuchungen abgesehen werden muss.

Eine complicirende Lungenerkrankung führt am 13. December 1896 den Exitus letalis herbei.

Die Section wurde von Herrn Prof. Hauser vorgenommen, die Leichendiagnose lautete:

Carcinom der Prostata, Metastasen im Kreuzbein. Hypertrophie der Blase. Lobulär-pneumonische Herde im l. Unterlappen. Fettige Degeneration des Herzmuskels.

Das Kreuzbein war ganz von Geschwulstmetastasen durchsetzt, auch im Innern des Kreuzbeinkanales fanden sich solche. Am Rückenmark und der Cauda equina selbst war makroskopisch gar nichts Krankhaftes nachweisbar. Eine eingehendere Untersuchung, inwieweit die untersten Bündel der Cauda im Kreuzbeinkanal oder bei ihrem Austritt aus demselben comprimirt waren, liess sich aus äusseren Gründen nicht ausführen. Die histologischen, secundären Veränderungen im Rückenmark, speciell der Faserausfall in den Hintersträngen sollen am Schluss der Arbeit bei der Besprechung der pathol. Anatomie des untersten Theiles des Rückenmarkes mitgetheilt werden.

Epikrise: Unsere Vermuthung, dass es sich im vorliegenden Falle um eine Compression der Fasern der Cauda equina durch Geschwulstbildung handle, wurde durch die Section bestätigt. Das Kreuzbein war ganz von Geschwulstknötchen durchsetzt, solche sprangen auch in das Innere des Kreuzbeinkanals vor.

Die Diagnose „Caudacompression durch Tumorbildung" bot ja auch keinerlei Schwierigkeiten dar. Alle Symptome, der ganz langsame Beginn des Leidens, die unerträglichen bohrenden Schmerzen, das allmähliche Weitergreifen der Beschwerden, die völlige Anästhesie der

ergriffenen Hautpartien, die Druckempfindlichkeit des Kreuzbeines, dies Alles konnte nur durch eine Caudacompression erklärt werden, und kein Symptom war vorhanden, das auf eine Miterkrankung des Conus spinalis hinwies.

Grösser war die Schwierigkeit der genauen Localisation der Compression. Die schulmässige Reihenfolge im Auftreten der Ausfalls- und Reizerscheinungen: der Beginn mit Schmerzen im Steissbein, die Urin- und Stuhlbeschwerden, das Auftreten der Anästhesie in der Anal- und Genitalgegend, das Uebergreifen der Schmerzen auf die unteren Extremitäten und zwar zuerst auf die rechte Wade, d. h. das rechte Peronealgebiet, wies darauf hin, dass, was wohl auch der Fall war, die Geschwulstmassen von der unteren Kreuzbeinspitze aus im Sacralkanal nach oben weiterwucherten. Ganz ebenso gut hätte aber ein Tumor des Filum terminale kurz unterhalb des Conus spinalis, also etwa 15 cm über den untersten Kreuzbeinwirbeln das in der Krankengeschichte beschriebene Bild der Blasen- und Mastdarmstörung erzeugen kann. Durch wiederholte Beobachtungen[1]) ist es festgestellt, dass bei einer Compression im oberen Theil der Cauda equina die am meisten in der Mitte gelegenen Fasern (das sind dieselben, die am weitesten unten aus dem Wirbelkanal austreten) zuerst leiden, so dass ein in der Höhe des 2. oder 3. Lendenwirbels gelegener Tumor ähnliche klinische Erscheinungen wie in unserem Falle bewirken kann. Schliesslich konnte auch eine Compression der Nerven beim Austritt aus dem Sacralkanal durch Verlegung der unteren Foramina sacralia mit Geschwulstmassen ganz dieselben Symptome machen.

Kurz, die Differentialdiagnose zwischen Conus- und Caudaaffection war eine viel leichtere, als die Localisation der Störung im Fasergebiet der Cauda equina und die Unterscheidung zwischen intra- und extravertebral. Wie sich bei der Section herausstellte, war nicht nur der untere Kreuzbeinkanal durch Geschwulstmassen verengt, sondern auch noch die Foramina sacralia durch solche verlegt. Wäre es möglich gewesen, die Störung genau zu localisiren und dadurch zu erkennen, dass es sich nicht um einen einzelnen, umschriebenen Tumor, sondern um eine völlige Durchwachsung des Kreuzbeines mit Geschwulstmetastasen handelte, so hätten wir unserem Patienten nicht zu einer Operation gerathen, durch die er augenscheinlich vorzeitig geschwächt wurde und dadurch wohl früher als ohne Eingriff zu Grunde ging.

Bei diesem Falle war, wie wohl bei den meisten Caudacompres-

---

1) Vgl. insbesondere die Publication von Lachmann: Gliom im obersten Theil des Filum terminale mit isolirter Compression der Blasennerven. Arch. f. Psychiatrie 1882.

sionen, die theoretisch interessante Beobachtung zu machen, dass lange Zeit die heftigsten sensiblen Reizerscheinungen in den Beinen bestehen können, ohne dass die geringste Abnahme der Empfindungsfähigkeit nachzuweisen ist, und dass sich bei Compressionen in der Cauda equina sensible Reizerscheinungen in Form der heftigsten Schmerzen weit früher einstellen, als motorische Ausfallserscheinungen.

Fall 7.

G. Jourdan, 20 Jahre alt, Gärtner aus Erlangen. Aufenthaltszeit in der Klinik vom 10. August 1897 bis zu seinem Tode am 8. April 1898.

Patient stammt aus gesunder Familie, er war bis zum Beginne seines jetzigen Leidens nie krank. Im October 1896 stellten sich bei dem blühenden, gesunden Menschen reissende Schmerzen im rechten Bein ein; dieselben waren am heftigsten im rechten Oberschenkel, von der Kugel anfangend bis in die Kniekehle ausstrahlend. Die Schmerzen traten anfallsweise auf; zur Zeit solcher Schmerzanfälle krümmen sich die Zehen des rechten Fusses krampfhaft einwärts. Pat. bekam lange Zeit, als an Ischias leidend, grosse Salicyldosen. Als die Schmerzen darauf hin gar nicht weichen wollten, bekam der Kranke Morphium.

Vor etwa 8 Wochen stellten sich auch im linken Beine Schmerzen ein. Zu derselben Zeit bemerkte Pat. zufällig, dass er am Glied, am Damm und in der Analgegend keine Empfindung mehr hatte. Kurz darauf blieb eines Tages der Urin aus, so dass Pat. katheterisirt werden musste. Nach einigen Tagen konnte der Kranke wieder selbst uriniren, zu gleicher Zeit traten aber Harnträufeln und heftiger Schmerz im Kreuzbein auf. Der Stuhl ist angehalten; kommt nach Einnahme von Abführmitteln endlich Stuhl, so merkt Pat. dessen Durchtritt durch den After nicht.

Erectionen noch erhalten, wie früher. Bei der Ejaculation „kommt die Natur nur bis in die Harnröhre und kann dann nicht heraus".

Der Gang ist seit einigen Monaten etwas erschwert.

Pat. hat bis zu seinem heutigen Eintritt ins Spital als Gärtner gearbeitet und trotz der heftigsten, ischiasartigen Schmerzen die Arbeit nie ausgesetzt.

Status praesens vom 11. August 1897.

Pat. ist gracil gebaut, mager, Temperatur normal. Die Gesichtsfarbe bleich, der Gesichtsausdruck schmerzverzerrt. Intelligenz intact. Von Seiten der Gehirnnerven keine Störung. Lungen und Herz erweisen sich als gesund. Puls kräftig, regelmässig, 98. Abdomen etwas eingesunken, nur in der Blasengegend vorgewölbt. An den Genitalien ist, abgesehen davon, dass aus der Harnröhre beständig Urin träufelt und dadurch die Haut des Scrotums feucht-schmierig geworden ist, nichts Krankes zu bemerken. Wie in der Anamnese schon erwähnt, kommt wohl noch Erection, aber niemals mehr normale Ejaculation zu Stande.

Die Atrophie der rechten unteren Extremität fällt schon bei der Inspection auf. Bei der Messung zeigt sich, dass der Umfang des rechten Oberschenkels und Unterschenkels um 2 cm geringer ist als links.

Mit beiden Beinen können alle Bewegungen noch rasch und vollständig gemacht werden, doch ist die Kraft der rechten Peronealmusculatur und des

rechten Tibialis anticus eine geringe und kann durch leichten Widerstand aufgehoben werden.

Auch die Plantarflexion im rechten Fussgelenk ist recht paretisch. Beim Gehen Andeutung von Steppage. Auf dem linken Fuss kann Pat. ohne Unterstützung stehen, auf dem rechten Fuss ist dies nicht möglich.

Die Nates sind rechts nicht so scharf conturirt wie links. Aufgefordert, die Glutaei anzuspannen, contrahirt Pat. nur den linken Hinterbacken, der rechte bleibt ganz schlaff und faltig.

Die Gegend des Kreuzbeines ist leicht vorgewölbt und schon gegen geringen Druck und gegen Klopfen sehr empfindlich. Der Sphincter ani ist schlaff und lässt 2 Finger leicht eindringen. Die Innenfläche des Kreuzbeines ist glatt bis etwa 4 cm oberhalb der Steissbeinspitze; von dort ab wölbt sich nach vorne zu ein etwa mannsfaustgrosser, prall-elastischer Tumor, der augenscheinlich fest mit dem Kreuzbein verwachsen ist. Nach oben lässt sich dieser Tumor durch die Bauchdecken nicht abgrenzen.

Sensibilität der Haut: Vollständig anästhetisch und zwar für alle Gefühlsqualitäten ist die Gegend des Dammes, eine handbreite Zone um den After und ein schmaler Streifen an der Hinterseite des oberen Drittels des rechten Oberschenkels. Stark abgestumpft ist das Gefühl am Penis, aufgehoben ist es in den mittleren Partien des Scrotum, während in den seitlichen Partien desselben die Empfindung ganz intact ist (s. Fig. 17 und 18). Hodenschmerz ist durch geringen Druck auf die Testikel auszulösen. Die Druckempfindung in der Tiefe ist auch über den Stellen, an denen die Hant ganz anästhetisch ist, gut erhalten. Stärkerer und geringerer Druck wird immer richtig unterschieden.

Die Empfindung an den unteren Extremitäten ist ganz intact.

Elektrische Untersuchung: Der rechte Glutaeus maximus giebt deutliche Entartungsreaction, ebenso der Biceps, der Semimembranosus und Semitendinosus des rechten Oberschenkels. Die Wadenmusculatur des rechten Beines zuckt nicht so blitzartig wie gesunde Muskeln, ohne deutliche Entartungsreaction zu geben. Auf den faradischen Strom reagiren die Muskeln des rechten Unterschenkels fast gar nicht mehr. In der vom rechten Cruralis versorgten Musculatur und in den Muskeln des linken Beines ganz normale elektrische Verhältnisse.

Bei stärkeren Bewegungen träufelt Urin ab. Pat. muss katheterisirt werden. Die Urethra ist unempfindlich, Pat. spürt den Katheter erst beim Einführen in die Blase. Bei der Digitaluntersuchung des Rectum empfindet Pat. den untersuchenden Finger im Mastdarm ganz gut.

Reflexe: Patellarsehnenreflex beiderseits leicht auszulösen, Achillessehnenreflex links ganz deutlich, rechts nicht zu erhalten, Fusssohlenstrichreflex, Cremaster- und Bauchdeckenreflex intact.

1. September 1897.

Pat. ist andauernd von den heftigsten Schmerzen im rechten Bein gequält, die durch Morphium nur wenig gelindert werden. Neu aufgetreten ist jetzt eine Anästhesie am rechten äusseren Fussrand, die aber nicht über den Malleolus externus nach oben reicht (s. Fig. 17 und 18). Ein Versuch, die comprimirende Geschwulst am Kreuzbein durch Operation zu entfernen, musste, da sich bei der Operation zeigte, dass der Tumor schon zu weit nach oben gewuchert war und da eine theilweise Resection desselben erfolglos schien, unterlassen werden.

Die mikroskopische Untersuchung eines kleinen, aus der Geschwulst exstirpirten Stückchens zeigte, dass es sich um ein kleinzelliges Sarkom handelte.

20. September 1897.

Das Befinden des Kranken im Ganzen unverändert. Die Anästhesie am rechten Bein beschränkt sich nicht mehr auf den äusseren Fussrand, sondern erstreckt sich auch auf die äusseren und hinteren Partien des Unterschenkels. Leicht unterstützt kann Pat. noch leidlich gehen. Das rechte Bein ist jetzt sehr atrophisch. Obgleich die Musculatur am rechten Unterschenkel ganz ausgesprochene galvanische Entartungsreaction giebt, können alle Bewegungen im rechten Fussgelenk ausgiebig, wenn auch nur mit geringer Kraft ausgeführt werden. Druck auf den rechten Fuss, der durchaus keine Schwellung oder Entzündung zeigt, verursacht heftige Schmerzen, auch an den Stellen, über welchen die Haut

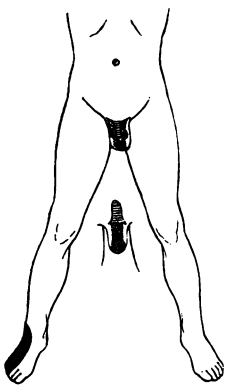

Fig. 17.

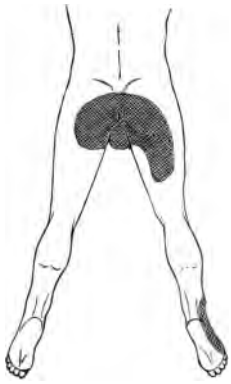

Fig. 18.

Die anästhetische Zone über dem rechten äusseren Fussrande ist erst im Verlaufe des Spitalsaufenthaltes entstanden (siehe Krankengeschichte).

anästhetisch ist. Eine auftretende Cystisis bedingt vorübergehend hohe Temperatursteigerungen.

10. October 1897. Beständig reissende und stechende Schmerzen in allen Muskeln des ganzen rechten Beines mit Ausnahme des Quadriceps. Neuerdings treten auch Schmerzen an der Hinterseite des linken Oberschenkels auf. Ausserdem sind jetzt in der Musculatur beider Adductorengruppen beständig fasciculäre Zuckungen zu sehen. Muskelgefühl und Lageempfindung im rechten atrophischen Bein ganz intact; „höher und tiefer" wird bei geschlossenen Augen immer richtig angegeben. Der rechte Fusssohlenstichreflex ist seit einiger Zeit nicht mehr auszulösen.

15. December 1897. Der Tumor am Kreuzbein reicht jetzt viel weiter gegen die Steissbeinspitze herab, wie bei den früheren Untersuchungen, und wölbt sich nach oben so stark vor, dass er die Blase verdrängt und durch die Bauchdecken hindurch palpirt werden kann.

3. Januar 1898. In der letzten Zeit keine wesentliche Veränderung. Pat. hat immer noch sehr viel quälende Schmerzen, z. Z. hauptsächlich in

der linken unteren Extremität. Die Hinterseite des Kreuzbeines wölbt sich jetzt tumorartig vor. In den anästhetischen Hautpartien keine Veränderung gegen früher.

5. Februar 1898. Der Kranke ist in einem bejammernswerthen Zustand, grosse Morphiumdosen (8×0,04 subcutan) können die in beide Beine ausstrahlenden Schmerzen immer nur auf kurze Zeit dämpfen. Das Gesicht ist bis auf die Knochen abgemagert, schmerzdurchfurcht, Sensorium immer vollständig klar. An der oberen Körperhälfte keinerlei Störung. Stuhl und Urin geht ohne Empfindung ab. Bei der elektrischen Untersuchung bekommt man im Quadriceps femoris beiderseits noch blitzartige Zuckungen, auch die Patellarreflexe sind beiderseits noch leicht auszulösen. In der rechten Adductorenmusculatur verlaufen die Zuckungen träge und

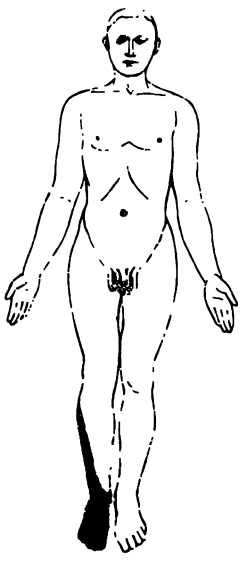

Fig. 19.

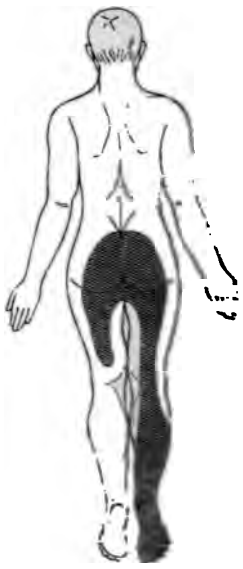

Fig. 20.

langsam, in der Musculatur an der Hinterseite des rechten Oberschenkels sind ebenso wie in der gesammten Musculatur des rechten Unterschenkels durch keinerlei Stromart Contractionen auszulösen.

Im linken Bein zeigen die vom Nervus peroneus versorgten Muskeln bei directer Reizung Entartungsreaction, vom Peroneuspunkt am Fibulaköpfchen aus gereizt, zucken diese Muskeln aber blitzartig.

25. Februar 1898. Die Sensibilität ist jetzt am rechten Fuss und an der Hinterseite und Aussenseite des rechten Unterschenkels völlig aufgehoben; am linken Bein ist nur ein schmaler Streif an der Hinterseite des Oberschenkels anästhetisch s. Fig. 19 und 20. Die bohrenden Schmerzen werden jetzt vorzugsweise in die linke untere Extremität localisirt. Durch die dünnen, festgespannten Bauchdecken ist der vom Kreuzbein her wachsende Tumor deutlich durchzupalpiren, er scheint den grössten Theil

des kleinen Beckens auszufüllen. Pat. ist sehr elend, so dass er bei der mehrmals täglich vorzunehmenden Reinigung (Blasen- und Mastdarmlähmung!) von zwei Männern gehoben werden muss.

1. April 1898. Pat. zum Skelet abgemagert bietet einen trostlosen Eindruck. Die Schmerzen bestehen in derselben Heftigkeit weiter und werden jetzt hauptsächlich in die Blasengegend localisirt. Die Temperatur ist subnormal, meist gegen 35 °. Sensorium immer klar.

Das rechte Bein ist seit einigen Tagen ödematös angeschwollen, deshalb nur sehr schwer beweglich. Nahrungsaufnahme sehr gering.

8. April 1898. Der Kranke wird heute Nacht von seinem qualvollen Zustande durch den Tod erlöst.

Leichendiagnose: Tumor im kleinen Becken, vom Kreuzbein ausgehend, Cystitis purulenta, Pyelonephritis.

Aus dem Sectionsprotokoll ist auszugsweise mitzutheilen: Im höchsten Grade abgemagerte, männliche Leiche, die Knochenconturen springen überall scharf hervor, am Kreuzbein ein handgrosser Decubitus, kleinere Decubitalgeschwüre an den Tubera ischii und an den Fersen. Das rechte Bein stark ödematös. Das Kreuzbein scheint etwas nach hinten vorgewölbt zu sein. Bei der Aufsägung des Kreuzbeines von hinten zeigt sich, dass die Knochensubstanz ganz von sehr bluthaltigem Tumorgewebe durchwuchert und dadurch morsch und bröcklig geworden ist.

Die Fasern der Plexus sacrales und die unteren Fasern der Cauda equina sind vollständig von den Tumormassen umwachsen. Beim Herauspräpariren der Sacralwurzeln zerfällt das ganze Kreuzbein in bröcklige Massen, die von einer schmierigen, rothbraunen Flüssigkeit durchtränkt sind. Lenden-, Brust- und Halswirbelsäule normal. An dem Rückenmark und an der Dura mater lässt sich makroskopisch keine Veränderung feststellen. Nach Eröffnung der Bauchhöhle wölbt sich aus dem Becken ein über kindskopfgrosser, weicher, fluctuirender Tumor vor. Das Peritoneum über demselben ist glatt, nirgends mit Darmschlingen verwachsen. Die Blase ist ganz klein, an die Symphyse angedrängt, ihre Wandung ist sehr hypertrophisch. Nirgends sind Metastasen zu finden.

Die weitere Section ergiebt ausser einer Pyelonephritis und Cystitis nichts für das klinische Interesse Belangreiches.

Die mikroskopische Untersuchung des Tumors zeigte, dass es sich um ein sehr zell- und blutreiches Rundzellensarkom handelte.

Epikrise: Wir haben in dieser langen Leidensgeschichte das typische Krankheitsbild eines Patienten mit Compression des unteren Theiles des Sacralplexus und des Coccygealgeflechtes vor uns. Die Diagnose einer solchen Erkrankung konnte keinerlei Schwierigkeiten machen: abgesehen davon, dass schon bei der ersten klinischen Untersuchung vom Rectum aus der comprimirende Tumor an der Vorderseite des Kreuzbeines deutlich abgetastet werden konnte, sprachen auch alle klinischen Erscheinungen dafür, dass wir es mit einer extravertebralen Störung und nicht mit einer Compression der Cauda equina innerhalb des Kreuzbeinkanales zu thun hatten. Vor Allem ist es die lange bestehende Einseitigkeit der Symptome (die Schmerzen waren

LANE LIBRARY

ein Jahr lang auf das rechte Bein beschränkt), die eine extravertebrale Störung wahrscheinlich machte. Dreiviertel Jahr nach Beginn dieser Schmerzen traten Blasen- und Mastdarmstörungen und erst nach einem Jahre traten Schmerzen auch im linken Beine auf. Wäre die Geschwulst im Kreuzbeinkanal selbst entstanden, so wären die Störungen in beiden Beinen, wenn auch nicht gleichzeitig, so doch in viel rascherer Folge aufgetreten. Gegen eine intravertebrale Störung sprach vorzüglich auch noch der Umstand, dass erst relativ spät (dreiviertel Jahr nach Beginn des Leidens) die Blasen- und Mastdarmlähmungen entstanden sind. Da uns die vielfache Erfahrung zeigte, dass bei einer Raumbeengung im unteren Theil des Wirbelkanals die zur Blase und zum Mastdarm führenden Nerven zu allererst leiden, musste uns das lange Erhaltenbleiben der Blasen- und Mastdarmfunctionen auf einen extracanaliculären Sitz der Störung hinweisen. So liess sich schon aus den Symptomen vermuthen, dass die untersten Nerven des rechten Sacralplexus bei ihrem Austritt aus den Kreuzbeinlöchern comprimirt wurden, dass eine wachsende Neubildung den Austritt der Coccygealnerven und schliesslich auch die linken unteren Foramina sacralia beengte. Eine Conuserkrankung konnte von vorneherein ausgeschlossen werden; kein Symptom sprach für eine Affection des Rückenmarkes selbst.

Der Fall Jourdan lehrt uns, wie wichtig es ist, rechtzeitig die Diagnose auf Ort und Art der Läsion zu stellen. Wäre unser Patient, der dreiviertel Jahr wegen Ischias behandelt worden war, frühzeitig, mit richtiger Localisationsdiagnose dem Chirurgen überwiesen worden, so hätte die solitäre Geschwulst im Beginn ihres Wachsthums ohne besonders grosse Schwierigkeiten herausgenommen und dadurch der Patient vielleicht geheilt werden können. Nach dem Eintritt des Patienten in die Klinik war die Geschwulst schon so gross und so umfangreich, dass bei der versuchten Operation von einer Exstirpation der Neubildung abgesehen werden musste.

Noch einige Symptome aus dem klinischen Verlauf des oben beschriebenen Falles sind zu besprechen: Es war auffällig, dass die Schmerzen trotz der zweifellos stets gleichmässig einwirkenden Schädigung anfallsweise auftraten. Solche Schmerzparoxysmen waren häufig durch äussere Umstände, durch eine Wendung im Bett, durch Druck aufs Kreuzbein und dergl. bedingt, traten oft aber auch spontan auf. Des Weiteren ist zu bemerken, dass die Sensibilitätsstörungen sich, wenigstens in den ersten fünfviertel Jahren der Erkrankung, auf die Haut beschränkten. Die anästhetischen Hautpartien, wie der Damm und der rechte äussere Fussrand, waren für alle Empfindungsarten in gleicher Weise unempfindlich. Die tieferen Organe, wie die Weichtheile, die Muskeln und die Knochen, hatten jedoch gute Empfindung. So wurde Druck am Damm

und am Gesäss ebenso wie an den anästhetischen Hautstellen des rechten Fusses immer gut empfunden und die feinsten Unterschiede im Druck richtig angegeben. Ebenso konnten später, als die ganze Oberfläche des rechten Fusses unempfindlich war, passive Bewegungen im rechten Fussgelenk und in den Zehen richtig empfunden und angegeben werden. Es müssen also die Muskeln, ja alle unter der Haut gelegenen Gebilde ihre sensiblen Fasern aus anderen Nerven beziehen, als die Hautdecken selbst. Der rechte Fuss war ebenso wie der ganze rechte Unterschenkel trotz der Anästhesie der Haut gegen tieferen Druck sogar übermässig empfindlich; passive Bewegungen im Fussgelenk und in den Zehen verursachten heftige Schmerzen. Diese Hyperästhesie ist um so schwerer zu deuten, als die primären Schmerzen im Fuss zweifellos am Kreuzbein ausgelöst wurden und am Fuss sich keinerlei Entzündungserscheinungen nachweisen liessen.

Auffällig war auch, dass der Kranke noch zu einer Zeit ausgiebige Bewegungen mit dem rechten Fuss machen konnte, wo die gesammte rechte Wadenmusculatur deutlich ausgesprochene Entartungsreaction zeigte. Auch später, in den letzten Stadien der Krankheit, als beiderseits die Musculatur an der Hinterfläche des Oberschenkels auf den galvanischen Strom mit ganz trägen Contractionen reagirte, konnte Patient die Unterschenkel, wenn auch nur mit geringer Kraft, im Knie noch beugen. Es zeigte sich somit aufs Neue, dass Entartungsreaction und völlige Lähmung des Muskels durchaus nicht parallel gehen müssen. Die Beobachtnng von fasciculären und fibrillären Zuckungen in der paretischen Musculatur lehrt uns, dass solche nicht nur, wie bisher angenommen, vom Rückenmark aus, sondern auch bei peripherischen Störungen entstehen können.

Während die Urethra und der After völlig anästhetisch waren, hatte die Schleimhaut des Mastdarms und die der Blase bis zuletzt gute Empfindung. Letztere beziehen also ebenso wie die lateralen Partien des Scrotums und die Testikel ihre Fasern nicht aus dem Plexus coccygeus, sondern aus Fasern, welche höher oben aus dem Kreuzbein austreten und somit im Rückenmark höher oben entspringen.

Interessant war endlich, dass trotz der schweren Blasen-Mastdarmstörungen die Erectionen sich wie früher einstellten. Dagegen war die Ejaculatio seminis gestört, indem die Samenflüssigkeit wohl in Folge der Lähmung des Musculus ischio- und bulbo-cavernosus nur bis in die Harnröhre befördert wurde. Die Fasern, welche die Erection auslösen, entspringen also nicht nur im Rückenmark höher, sondern sie haben augenscheinlich auch eine andere Austrittstelle, als die für die Blasen- und Mastdarmfunction.

4. Pathologisch-anatomischer Theil.

In diesem Abschnitt soll nicht nur der anatomische Rückenmarksbefund bei den drei zur Autopsie gekommenen, klinisch beobachteten Kranken näher beschrieben werden, sondern vorzüglich auch auf die Veränderungen des Conus bei verschiedenen anderen Rückenmarkskrankheiten, sowie bei auf- und absteigender Degeneration eingegangen werden. Durch das Studium des erkrankten Rückenmarks haben wir am ehesten Aussicht, Aufklärung über den Bau und die Faserverhältnisse des Conus terminalis zu bekommen.

Befund des Rückenmarkes im Fall Haag (s. o. Fall 3, S. 29). Das Lenden- und Sacralmark wurde mit den umgebenden Wurzeln und der Dura mater eingebettet und geschnitten, so dass auf den Präparaten eine gute Uebersicht über die einzelnen Gewebselemente gewonnen werden konnte. Wie schon oben erwähnt, ist der pathologische Process auf die Wurzeln der Cauda equina beschränkt. Der Innenseite der verdickten Dura mater haftet vom Sacralmark ab ein zellreiches Exsudat an, welches sich auch zwischen die einzelnen Nervenfasern ausbreitet und diese mit einander verklebt. Die Fasern selbst sind, wie sich aus der kleinzelligen Infiltration zeigt, im Zustand der Entzündung und entbehren ganz der Markscheiden. An der oberen Grenze der Entzündung, in der Höhe des unteren Lendenmarkes, sind nur die hinteren Wurzeln, wie eben beschrieben, verändert. Die Entzündung erstreckt sich auch auf die Eintrittsstelle der hinteren Wurzeln, welche Rundzelleninfiltration aufweist. Die vorderen Wurzeln sind hier noch frei von Entzündung, gut markhaltig und nicht mit einander verwachsen. Von der Höhe des mittleren Sacralmarkes an sind aber fast alle den untersten Rückenmarksabschnitt umgebenden Wurzeln in entzündliches Exsudat eingebettet und in Degeneration begriffen, völlig marklos (s. Fig. 21). Weiter unten, in der Höhe des Conus, sind in dem entzündlichen Gewebe die Nervenfasernquerschnitte kaum mehr als solche zu erkennen und hier und dort treten schon Zerfallsherde auf (s. Fig. 21). Die Structur des Conus terminalis selbst hat aber in keiner Weise gelitten. Sowohl die Markscheiden als die graue Substanz und die in ihr enthaltenen Ganglienzellen sind völlig intact, und nirgends ist an diesem Theil des Rückenmarks Entzündung oder gliomatöse Narbenbildung nachzuweisen. Noch tiefer unten, da wo die Caudafasern keinen Theil des Rückenmarkes mehr einschliessen, sind die Nervenfasern zum grösseren Theil völlig zerstört, zum anderen Theil vom Granulationsgewebe so umwuchert, dass die einzelnen, marklos, selbst in Entzündung begriffen, kaum von diesem unterschieden werden können.

Die secundären Degenerationen im Rückenmark sind je nach der Höhe, in welcher wir die Querschnitte untersuchen, von sehr verschiedener Ausdehnung.

Im oberen Lendenmark ist das relativ grosse Gebiet der Hinterstränge fast ganz markscheidenlos, d. h. in Degeneration begriffen, nur vorne an der grauen Commissur und beiderseits neben der hinteren Hälfte des Septum medianum posticum sind Gruppen von markhaltigen Fasern

erhalten. Diese bilden also das normal gebliebene ventrale Hinterstrangsfeld und das Flechsig'sche ovale Feld.

Weiter unten im oberen Sacralmark nehmen diese Bündel an Markfasern zu und werden dadurch umfangreicher. Das Flechsig'sche Feld dehnt sich jetzt beiderseits entlang dem ganzen Septum aus („dorsomediales Sacralbündel"), reicht nach vorne bis zum ventralen Hinterstrangfeld und fliesst mit diesem zusammen.

Im eigentlichen Conus, also da, wo die Ausstrahlung der Hinterstränge in die graue Substanz beginnt und die Vorderhörner der grossen motorischen

Fig. 21.

Von den Wurzeln der Cauda equina sind wenige, links vorne vom Conus gelegene Bündel gut erhalten und markhaltig; alle übrigen sind in Degeneration begriffen. Die weiter nach aussen gelegenen Nervenbündel liegen in den entzündlichen Zellmassen eingebettet und sind kaum mehr als solche zu erkennen. Rechts aussen ein nekrotischer Herd. Die zahlreichen, strotzend gefüllten Gefässdurchschnitte haben sich bei der Pal'schen Tinction schwarz gefärbt.

Ganglienzellen entbehren, werden die beiden markhaltigen Bündel neben dem Septum so umfangreich, dass in dem hier beschränkten Gebiet der Hinterstränge nur noch ein ganz schmaler markloser Streif zwischen diesen eben erwähnten Bündeln (dreieckiges Feld) und dem medialen Rande der Hinterhörner übrig bleibt: letzter Rest der Wurzeleintrittszone (s. Fig. 21). Die Ausstrahlung der Hinterstränge nach vorne, das markhaltige Fasernetz in der grauen Substanz, die grossen Ganglienzellen in der intermediären Zone und schliesslich die Markfasern in den Seiten- und Vordersträngen sind so gut und dicht entwickelt, wie in einem gesunden Conus.

In den nach der Marchi'schen Methode dargestellten Präparaten finden wir dieselben Veränderungen, wie sie eben nach den Präparaten mit Mark-

scheidenfärbung geschildert wurden, nur dass hier die degenerirten Stellen nicht blass, sondern tiefschwarz hervortreten. Auch an diesen Präparaten lässt sich nachweisen, dass die Degeneration in den Hintersträngen des Conus sehr gering ist und auf zwei ganz schmale Streifen längs der Hinterhörner beschränkt bleibt.

Eines ist aber an ihnen deutlich zu erkennen, was an den Markscheidenpräparaten nicht zu sehen war, nämlich eine aufsteigende Degeneration in den vorderen Wurzeln, und zwar zeigt sich diese am deutlichsten dort, wo die vorderen Wurzeln von der vorderen Peripherie des Markes horizontal durch die Vorderseitenstränge zu den Vorderhörnern ziehen. Auf Marchi-Präparaten sind diese Fasern, welche auf den Querschnitten längs getroffen sind, schwarz gekörnt. Auch der Verlauf dieser Bündel in den Vorderhörnern und ihre Verzweigung um die einzelnen Ganglienzellen ist durch ihre schwarze Färbung recht gut zu erkennen. An den Vorderhornganglienzellen selbst sind gröbere histologische Veränderungen nicht zu sehen. Diese aufsteigende Degeneration der vorderen Wurzeln lässt sich sowohl im oberen Sacralmark als noch im Lendenmark nachweisen.

Da uns nur das Lenden- und Kreuzmark mit der Cauda equina zur Verfügung stand, können wir über den weiteren Verlauf der Degenerationen nach oben, im Brust- und Halsmark, keinen Aufschluss mehr geben.

In diesem Falle von fast völliger Ausschaltung der Caudawurzeln bot die Degeneration in den Hintersträngen fast ganz dasselbe Bild dar, wie wir es bei der fortgeschrittenen Tabes finden. Im Lendenmark war das weite Gebiet der Hinterstränge bis auf die wenigen Fasern in dem ovalen und dem ventralen Hinterstrangsfelde ganz marklos, in völliger Degeneration.

Weiter unten, nach dem primären Herde zu, werden die erhaltenen Markfasern in den Hintersträngen immer reichlicher, die beiden Felder fliessen zu einem continuirlichem Streifen neben dem Septum zusammen. Im Conus selbst sind schliesslich die Hinterstränge so reich an Markscheiden geworden, dass nur ganz schmale marklose Streifen längs dem inneren Rande der Hinterhörner geblieben sind, und auch von diesen ist im untersten Theile des Conus nichts mehr zu erkennen.

Diese in den Hintersträngen erhalten gebliebenen Bündel sind zweifellos absteigender Natur. Der weitere Verlauf dieser Bündel lässt sich auch auf den Präparaten ganz deutlich verfolgen. Sie strahlen nach der Mitte der grauen Substanz zu aus, und es erscheint wahrscheinlich, dass diese Bündel, nachdem sie sich in dem Fasergewirr an der Basis der Hinterhörner aufgelöst haben, mit den Fasern in den Seitensträngen in Verbindung stehen.

Handelt es sich in diesem ersten Falle um eine Zerstörung fast aller Fasern der Cauda equina, so liegt bei dem zweiten zur Autopsie gekommenen Patienten nur eine Schädigung der alleruntersten Caudawurzeln vor. Bei dem Patienten D. (Fall 6, S. 41) wurden durch

eine diffuse carcinomatöse Durchwucherung des Kreuzbeines diejenigen Fasern der Cauda equina geschädigt, welche bis in den unteren Kreuzbeinkanal verlaufen.

Auf einem Querschnitt durch die Cauda equina in der Höhe des 3. Lumbalwirbels finden wir die meisten Fasern derselben gut markhaltig und völlig normal. Nur in der Mitte, etwas nach hinten von dem Zellconglomerat des Filum terminale, liegt eine Gruppe von relativ dünnen Wurzeln, die der Markscheiden völlig entbehren und sich augenscheinlich in Degeneration befinden. Auf Schnitten etwas weiter oben (Höhe des 2. Lumbalwirbels) ist schon der unterste Theil des Conus terminalis mit getroffen (vergl. Taf. IV Fig. 1). An diesem Conusquerschnitt, der etwa die Grösse der seitlichen und vorderen Wurzeln hat, ist hier noch keinerlei Zeichen einer Degeneration nachzuweisen. Die Hinterstränge und Hinterhörner sind hier noch nicht ausgebildet und sind noch durch Ependymgewebe ersetzt, die Seitenstränge sind dicht markhaltig, ihre Fasern sind auf den Querschnitten vielfach längsgetroffen und der Uebergang solcher Fasern in seitlich anliegende Wurzeln ist deutlich zu erkennen (s. Taf. IV, Fig. 1).

Wie sich auf den Serienschnitten, die durch den Conus angelegt wurden, nachweisen lässt, ist da, wo die Hinterstränge und Hinterhörner zuerst auftreten, noch nichts von Degeneration in den Hintersträngen nachzuweisen, die Fasern der Hinterstränge strahlen alle nach vorne und verlieren sich in dem Fasergewirr an der Basis der Hinterhörner. Wenige Schnitte höher treten zwischen dichten Markfasergruppen neben dem Septum medianum posticum und an der hinteren Peripherie des Markes einerseits und dem medialen Rande der Hinterhörner andererseits schmale, marklose Streifen auf (Fig. 2 auf Tafel IV).

Diese gewinnen im oberen Conus und im oberen Kreuzmark an Umfang und drängen sich zwischen die markhaltigen, augenscheinlich abwärts leitenden Bahnen, d. i. das dreieckige Feld, (Fig. 3) und den inneren Rand der Hinterhörner.

Im oberen Sacralmark nehmen, wie in den nach der Marchi'schen Methode dargestellten Präparaten zu sehen ist, die degenerirten, schwarz tingirten Zonen in den Hintersträngen einen schon recht beträchtlichen Platz ein. Von dort aus strahlen in die mediale Seite der Hinterhörner schwarz gefärbte, also in Entartung begriffene Fasern in die Hintersäulen ein (s. Fig. 4). (Von Fig. 4 ab sind die degenerirten Partien nicht mehr blass, wie in den ersten drei, nach Markscheidenpräparaten dargestellten Zeichnungen, sondern, um die Marchi-Schnitte möglichst genau zu copiren, gekörnt schwarz gezeichnet.)

Im Lendenmark werden die markhaltigen Partien in den Hintersträngen allmählich auf das kleine ovale Feld von Flechsig reducirt. Aber, wie auf Fig. 5 zu erkennen ist, wird die schwarz gezeichnete, degenerirte Zone durch neu eintretende, intacte, gut markhaltige hintere Wurzelfasern auf einen schmalen Streif neben dem Septum und an der hinteren Peripherie zusammengedrängt. Beim Uebergang vom Lenden- zum Brustmark verschwindet das bis hierher in dem schmalen degenerirten Streifen erhalten gebliebene ovale Feld (Fig. 6).

Im Brustmark nimmt dieser Degenerationsbezirk neben dem Septum med. postic. nach vorne gegen die graue Commissur an Intensität ab (Fig. 7)

und ist ebenso wie im Halsmark (Fig. 8 und 9) auf die mittleren Theile der hinteren Peripherie des Markes beschränkt. In der Halsanschwellung wird die degenerirte Zone von zwei seitlichen Gliasepten begrenzt (Fig. 8).

Dieser Fall bietet deshalb Interesse, weil er uns zeigt, welchen Verlauf die zu unterst eintretenden sensiblen Bahnen, also diejenigen Fasern, welche die Empfindung vom Damm, von der Analgegend und den Genitalien nach aufwärts leiden, in der Cauda equina und im weiteren Verlaufe des Rückenmarks haben. Auch aus dieser Untersuchung erhellt wieder, dass die Hinterstränge im Conus zum grössten Theil centrifugal leitende Fasern beherbergen und dass Fasern aus den Seitensträngen direct in anliegende Wurzeln übertreten.

In den beiden bisher beschriebenen Fällen handelt es sich um eine primäre Schädigung der Cauda equina, bei dem Patienten Jourdan (Fall 7, S. 45) war die Läsion ausserhalb des Wirbelkanals zu suchen. Durch ein augenscheinlich vom Periost des Kreuzbeines ausgehendes Sarkom wurde der Plexus sacralis der rechten Seite, später auch der der linken Seite so comprimirt, dass die oben beschriebenen, ausserordentlich qualvollen und lange währenden Krankheitserscheinungen dadurch bedingt wurden. Das Ergebniss der mikroskopischen Untersuchung war folgendes:

In den untersten Sacralganglien, die ganz in Tumormassen eingebettet waren und nur mit Schwierigkeit aus diesen herauspräparirt werden konnten, liessen sich bei der mikroskopischen Untersuchung keine Ganglienzellen mehr finden. Die Structur dieser Ganglien war durch die Compression, durch Blutungen ins Gewebe so verändert, dass man zweifelhaft werden konnte, ob man überhaupt Spinalganglien vor sich hatte.

Anders bei den zwei oberen Paaren von Sacralganglien! Diese selbst waren vom Tumorgewebe nicht alterirt worden; ihre zugehörigen zu- und ableitenden sensiblen Nerven waren dagegen in Folge der Compression des Plexus sacralis in völlige Degeneration gerathen. Die Ganglienzellen in diesen oberen Sacralganglien sind in grosser Zahl, sehr dicht stehend, gut entwickelt. Der grosse runde Zellleib und das Zellkörperchen in dessen Mitte wiesen keinerlei Abweichung vom Normalen auf; die die einzelnen Ganglienzellen ringförmig umgebenden kleinen Rundzellen waren vielleicht etwas vermehrt. Die einzig deutlich ausgesprochene Veränderung in den sacralen Spinalganglien war die, dass die Markscheiden der sich dort auffasernden Nervenbahnen in starkem Zerfall befindlich waren. Ebenso, wie an den zu- und ableitenden Fasern des Ganglions, waren auch im Ganglion selbst nur noch kleine, blassgrau gefärbte Marktrümmer, gar keine gut erhaltenen Nervenfasern zu finden.

Der Markgehalt der neben den Spinalganglien vorbeileitenden motorischen Wurzeln war sehr viel besser; der ganze Nerv färbte sich bei der Pal'schen Methode tiefschwarz. Bei der mikroskopischen Untersuchung zeigte sich aber, dass die Markscheiden nicht in continuo als schmale, schwarze Bänder gefärbt waren, sondern in lauter einzelne, ziemlich grosse, perlschnurähnlich angeordnete Markschollen zerfallen waren.

Von den Fasern in der Cauda equina entbehren auf einem Querschnitt aus der Höhe des 4. Lumbalwirbels die nach hinten zu gelegenen Bündel der Markscheiden vollständig. Die weiter vorn gelegenen, meist etwas umfangreicheren, zweifellos motorischen Bündel sind gut markhaltig; doch lässt sich da, wo die Fasern schräg oder längs getroffen sind, der beginnende Zerfall der Markscheiden, welche nicht mehr aus continuirlichen Röhren, sondern aus lauter Schollen und Körnern bestehen, erkennen. Auch noch weiter oben in der Cauda equina sind die leidlich gut erhaltenen motorischen, nach vorne gelegenen Nervenbündel ziemlich scharf von den in völliger Degeneration begriffenen sensiblen, dorsal gelegenen Fasern getrennt. Die zwischen den einzelnen Lendenwirbeln eintretenden Wurzeln sind durchweg, also auch die sensiblen, gut markhaltig, so dass dort, wo der Conus terminalis beginnt, die Gruppe der marklosen, nach hinten vom Conus gelegenen Fasern ziemlich klein ist.

Auf Präparaten, die nach der Marchi'schen Methode dargestellt wurden, sind die vorderen Wurzelfasern des Sacralmarkes von ihrem Austritt aus den Vorderhörnern bis zur Peripherie des Markes in ihrem ganzen Verlaufe mit schwarzen, reihenweise angeordneten Körnchen besetzt. Sie sind also in beginnendem Zerfall begriffen (aufsteigende Degeneration der vorderen Wurzeln!).

Bemerkenswerth ist noch, dass in den Querschnitten der hinteren, sensiblen Wurzeln hier und dort zweifellos als solche zu erkennende Ganglienzellen vorkommen, wie wir sie sonst nur in den sensiblen Spinalganglien vorfinden.

Der degenerative Faserausfall im Rückenmark verhält sich in diesem Fall von Compression des Plexus ischiadicus fast ebenso wie bei den oben beschriebenen Caudaerkrankungen.

In den Hintersträngen des alleruntersten Conus ist noch keinerlei Ausfall zu bemerken. Weiter oben bildet sich an der inneren Seite der Hinterhörner ein schmaler markloser Streif, der in den höher gelegenen Partien des Conus breiter wird und die markhaltigen Fasern zu zwei, dem hinteren Septum anliegenden, schmalen Bündeln zusammendrängt (Taf. V Fig. 1 und 2).

Der weitere Verlauf der Degeneration lässt sich aus den in Taf. V gegebenen photographischen Abbildungen gut verfolgen. Im Sacralmark (s. Fig. 3) sind die beiderseitigen degenerirten Felder noch durch ein dichtes markhaltiges Bündel (ovales Feld Flechsig's) von einander getrennt; das gut erhalten gebliebene ventrale Hinterstrangsfeld trennt sie von der grauen Commissur. Auf der rechten[1]) Seite entbehren die hinteren Wurzeln und die Wurzeleintrittszone der Hinterstränge noch völlig der Markscheiden, während diese auf der linken Seite gut entwickelt sind.

Im obersten Lendenmark (Fig. 4 Taf. V) ist die Degeneration beiderseits auf einen schmalen Streifen neben dem Septum medianum posticum beschränkt. Die letzten Fasern des ovalen Feldes lassen sich an dem dorsalen Ende des Septums nachweisen. Nach vorne reichen die degenerirten

---

1) Auf den photographischen Reproductionen sind die Schnitte im Spiegelbilde wiedergegeben, die Degeneration ist also dort links stärker ausgebildet als rechts. Die Bilder der Tafel V sind ebenso wie die der Tafel VI mit dem mikrophotographischen Apparat von Leitz gewonnen worden.

Felder bis an die graue Commissur. Rechts ist die Degeneration immer etwas umfangreicher als links.

Im Brust- und Halsmark beschränken sich die marklosen Partien der Hinterstränge auf 2 Streifen neben dem Septum in der hinteren Hälfte der Goll'schen Stränge. Sie reichen nicht über die Mitte des Septums nach vorne.

Die hier mitgetheilten Untersuchungen lehren uns, dass die aufsteigende Degeneration der sensiblen Bahnen in den Hintersträngen bei Schädigungen, welche peripherwärts von den Spinalganglien einwirken, ganz ebenso zu Stande kommt, wie bei Schädigungen centralwärts von denselben. Bei dem letztbeschriebenen Fall Jourdan waren die untersten Sacralganglien durch die ins Kreuzbein einwuchernde Geschwulst zerstört worden. In den oberen Sacralganglien und den unteren Lumbalganglien konnte mikroskopisch keinerlei Veränderung nachgewiesen werden, obgleich die zuleitenden sensiblen Nerven in völliger Entartung waren und auch die zur Cauda führenden Wurzeln normaler Markscheiden entbehrten. Die Ganglienzellen waren in diesen Spinalganglien so reichlich und gut entwickelt wie normaler Weise. Nur die zwischen den Ganglienzellengruppen sich auffasernden Nervenbündel zeigten durch den weit fortgeschrittenen Zerfall der Markscheiden ihre Entartung an.

Der Verlauf der zu unterst eintretenden sensiblen Bahnen im unteren Rückenmarksabschnitt, ihr Verhältniss zu den übrigen Hinterstrangssystemen, ihre Lagerung im Lenden-, Brust- und Halsmark lassen sich an allen drei Fällen gut studiren und scheinen, so wie es geschildert ist, gesetzmässig zu sein.

An den motorischen Bahnen war in allen diesen Fällen auch eine deutlich ausgesprochene aufsteigende Degeneration nachzuweisen.[1]) Auf den nach der Pal'schen Methode gefärbten Präparaten war da, wo motorische Fasern schräg oder längs geschnitten waren

---

1) Aufsteigende Degeneration motorischer Fasern nach Caudacompression beschreibt auch Darkschewitz: Zur Frage von den secundären Veränderungen der weissen Substanz des Rückenmarks bei Erkrankungen der Cauda equina. Neurolog. Centralblatt. 1896. S. 5.

Bei einer Erkrankung der Cauda equina im Anschluss an ein ausgedehntes Carcinom des Beckens hatte sich eine mit der Marchi'schen Methode nachzuweisende Entartung der vorderen Wurzeln im Gebiet des Kreuz- und Lendenmarks ausgebildet. Darkschewitz konnte experimentell durch Verletzung des Nervus ischiadicus beim Meerschweinchen Degeneration der motorischen Wurzeln erzeugen.

Dass bei Verletzung peripherischer motorischer Gehirnnerven auch eine leichte Degeneration im centralen Abschnitt nachzuweisen ist, war schon seit längerer Zeit bekannt.

(wie z. B. bei den Schnitten durch die Spinalganglien), an der Segmentirung der Markscheiden und Umwandlung derselben in perlschnurähnliche Gebilde zu erkennen, dass dieselben sich in beginnendem Zerfall befinden. Am besten konnte der Beweis einer aufsteigenden Degeneration der motorischen Wurzeln durch die Marchi'sche Chrom-Osmiumsäurefixirung gebracht werden. Auf den Schnitten durch das Lendenmark waren die vorderen Wurzeln, da wo sie, die Vorderseitenstränge durchquerend, zu den Ganglienzellen der Vorderhörner ziehen, ihrem ganzen Verlaufe nach mit schwarzen Körnchen besetzt. Auch die feine Auffaserung dieser Wurzeln in den Vordersäulen zeigte sich durch die schwarze Körnelung der Fasern besonders schön.

An den grossen motorischen Ganglienzellen der Vorderhörner des oberen Kreuz- und des unteren Lendenmarks konnten bei der angewandten Nachfärbung (Alauncarmin) gröbere histologische Veränderungen nicht nachgewiesen werden.

Zu den weiteren Untersuchungen über die Faserverhältnisse des Conus terminalis stand mir das reiche Material der Sammlung der Erlanger medicinischen Klinik zur Verfügung. Ausserdem wurde fast von allen in den letzten 3 Jahren zur Autopsie kommenden Rückenmarkskranken der unterste Rückenmarksabschnitt mikroskopisch untersucht. Zum Studium der absteigenden Degeneration wurden hauptsächlich Fälle von Querschnittserkrankungen im Lenden-, Brust- und Halsmark verwendet. Diese waren meistens durch Wirbelcaries und durch Compression, die von tuberculösen Granulationen ausgeübt wurde, bedingt. Von vornherein ist zu betonen, dass absteigende Degenerationen im untersten Rückenmarksabschnitt, speciell in den Hintersträngen desselben, nur dann zu Stande kommen, wenn die Querschnittsunterbrechung eine fast vollständige ist. In den meisten Fällen von Paraplegie finden wir das untere Sacralmark, also den Conus, ganz normal. So konnten in 17 Fällen von tuberculöser Compressionsmyelitis, die in der medicinischen Klinik von Herrn Fickler auf secundäre Degenerationen untersucht worden waren [1]), nur 5mal ausgesprochene Degenerationen im eigentlichen Conus terminalis nachgewiesen werden, und das waren Fälle, in denen die Querschnittsunterbrechung eine vollständige war. Am deutlichsten trat die absteigende Degeneration im unteren Kreuzmark bei einer Patientin zu Tage, deren Wirbelsäule in Folge einer cariösen Erkrankung des 9., 10. und 11. Brustwirbels fast rechtwinklig abgeknickt war. Das Rückenmark war in dieser Höhe ausserdem noch durch dicke, tuberculöse Granulationen comprimirt.

---

1) Die Resultate dieser ausführlichen Untersuchungen sollen demnächst in einer besonderen Arbeit veröffentlicht werden.

Eva Schmid, 30 Jahre alt, † 5. April 1897.

Querschnittserkrankung in der Höhe des 10. Brustwirbels. Die Pyramidenseitenstrangbahnen im Lendenmark und im oberen Sacralmark sind in völliger Degeneration begriffen. Im unteren Sacralmark erholen sich die Hinterseitenstrangbahnen wieder; insbesondere sind die dem äusseren Rande der Hinterhörner parallel gerichteten, zur Peripherie verlaufenden Fasern gut markhaltig.

In den Hintersträngen des Lendenmarkes ist das ovale Feld, im oberen Sacralmark die Fortsetzung desselben, das dorsomediale Sacralbündel, ausgefallen. Die Lichtung erstreckt sich, beiderseits neben dem Septum gelegen, von der hinteren Peripherie nach vorne bis zur grauen Commissur. Da, wo der Conus beginnt, also mit dem Verschwinden der grossen Ganglienzellen in den Vorderhörnern, ist die Ausstrahlung der Hinterstränge nach vorne gegen die graue Substanz zu viel weniger ausgebildet, als in Präparaten vom normalen Conus. In den untersten Sacralsegmenten und in dem Coccygealsegment fällt keinerlei Degeneration auf. Die Hinterstränge sind durchaus markhaltig, die Ausstrahlung der Fasern von dort nach vorne ist sehr reichlich entwickelt. Auch die Seitenstränge, speciell die Gegend der Pyramidenbahnen, haben gut entwickelte, dicht stehende Nervenfasern.

Also, nach einer fast vollständigen Querschnittsunterbrechung des Rückenmarkes in der Höhe des 10. Brustwirbels finden wir einen Ausfall der Pyramidenseitenstrangbahnen und des dorsomedialen Hinterstrang-Bündels im Lumbalmark und im oberen Sacralmark. Im Conus verliert sich bald die Degeneration dieser Felder, so dass ein Querschnitt aus dessen unterem Abschnitt normalen Markgehalt und normale Structur zeigt. Die Ausstrahlung der Hinterstränge nach vorn (ventralwärts) ist im oberen Theile des Conus deutlich reducirt, weiter unten aber so scharf und reichlich ausgeprägt, wie in einem gesunden Rückenmark.

Vier weitere Fälle, in denen nach tuberculöser Compressionsmyelitis neben den Pyramidenbahnen im Lumbal- und oberen Sacralmark das dorso-mediale Sacralbündel degenerirt war, zeigten im Conus ganz dasselbe eben geschilderte Verhalten, so dass von einer ausführlichen Beschreibung wohl abgesehen werden kann.

Die secundären, absteigenden Degenerationen eines Rückenmarkes, in dem der obere Lendentheil durch einen solitären, intramedullaer entstandenen Tuberkel völlig zerstört worden war[1]), verhielten sich ganz ebenso, wie oben beschrieben. Auch hier fand sich ausser dem Ausfall der Pyramidenbahnen auch ein solcher des ovalen Feldes im Lendenmark und des dorsomedialen Sacralbündels im oberen Sacralmark (s. die betreffende Beschreibung und Abbildung l. c.). Im eigentlichen Conus war aber, wovon ich mich noch durch eine genaue nach-

1) L. R. Müller, Ueber einen Fall von Tuberculose des oberen Lendenmarks mit besonderer Berücksichtigung der secundären Degeneration. Deutsche Zeitschrift für Nervenheilkunde. Bd. X.

trägliche Untersuchung überzeugt habe, weder eine Degeneration in den Hintersträngen, noch eine solche in den Seitensträngen zu finden.

Etwas anders liegen die Verhältnisse bei einer Kranken, bei der sich im Anschluss an ein Fingerpanaritium in wenigen Tagen eine acute Querschnittsmyelitis entwickelt hatte. Die Querschnittsunterbrechung scheint eine vollständige gewesen zu sein. Die Kranke ging an der durch grossen, jauchigen Decubitus bedingten Entkräftung zu Grunde.

E. Holler, 16 Jahre, † 16. Februar 1898.

Vollständiger Zerfall des 10. Dorsalsegmentes. Auf Querschnitten durch die myelitische Stelle fand sich keine intacte Nervenfaser mehr, auch die graue Substanz war zu Grunde gegangen, das Lumen des Rückenmarks ganz mit Körnchenzellen ausgefüllt. Die secundären absteigenden Degenerationen stellten sich auf den nach der Marchi'schen Methode dargestellten Präparaten anders dar, als erwartet. Im Lendenmark waren neben dem Septum medianum posticum nur wenig schwarzgefärbte, zerfallene Nervenfasern gelegen; dagegen fanden sich in der Mitte zwischen diesem Septum und dem inneren Rande der Hinterhörner beiderseits zwei Felder mit zahlreichen schwarzen Zellen, die in ihrer Lage etwa den Schultze'schen Kommafeldern, wie sie bei absteigenden Degenerationen in den Hintersträngen des Hals- und Brustmarkes gefunden werden, entsprachen.

Ein Ausfall des ovalen Feldes im Lendenmark konnte also nicht constatirt werden. Erst im Sacralmark sammelten sich neben der Mitte des Septums zahlreichere schwarze Punkte, so dass an der oberen Grenze des Conus, da, wo der Ausfall der Pyramidenbahnen nur noch angedeutet ist, das dorsomediale Sacralbündel dicht mit schwarzen Körnern besetzt, sich scharf von den übrigen Hintersträngen abhebt.

Aehnlich ist der Befund auf den nach Weigert-Pal gefärbten Schnitten. In den Hintersträngen des Lendenmarkes kein stärkerer Ausfall, in dem ovalen Feld von Flechsig nur eine geringe Lichtung der Hinterstränge. Im oberen Sacralmark tritt eine scharfbegrenzte Degeneration des dorsomedialen Sacralbündels auf. Auch in der oberen Hälfte des Conus, da, wo die Hinterseitenstränge (Gegend der PyS) wieder markhaltig werden, noch deutlicher Ausfall dieses Bündels. Die Ausstrahlung der Hinterstränge nach vorne, gegen die graue Substanz ist hier gegen die Norm ganz entschieden vermindert.

In der unteren Hälfte des Conus sind die Hinterstränge auf Markscheidenpräparaten wieder durchweg dicht markhaltig, und es ist keinerlei Degeneration in ihnen mehr zu erkennen; die Ausstrahlung nach vorne ist hier wieder stark ausgeprägt. Noch tiefer unten schliesslich sind die Hinterstränge durch Ependymgewebe ersetzt und der Centralkanal erweitert sich und öffnet sich nach hinten. Die umgebenden Wurzeln, sowie die sorgfältig untersuchten Spinalganglienzellen scheinen alle normal zu sein.

In einem Rückenmark, dessen 10. Dorsalsegment durch eine Myelitis völlig ausgeschaltet war, fand sich demnach in den Hintersträngen des Lendenmarks keine circumscripte, auf ein Bündel be-

schränkte Degeneration. Die Gegend des ovalen Feldes war hier markhaltig geblieben, und nur in den seitlichen und dorsalen Partien der HS konnte ein schwacher Faserausfall constatirt werden. Im oberen und mittleren Sacralmark, also auch in der oberen Hälfte des Conus, vereinigen sich die in Zerfall begriffenen Fasern zum dorsomedialen Sacralbündel, dessen Ausfall aber nicht weiter nach unten zu verfolgen ist. In der unteren Hälfte des Conus terminalis war keinerlei Degeneration mehr nachzuweisen. Die Hinterstränge sind bis zu ihrer Auflösung dicht markhaltig, ihre Ausstrahlung nach vorne völlig normal. Die im Lendenmark so hochgradige Degeneration der Pyramidenseitenstränge lässt sich nur bis ins 3. Sacralsegment nachweisen; von da ab werden die hinteren Partien der Seitenstränge wieder dicht markhaltig.

Die Untersuchung der Rückenmarke von zwei Patienten, die lange an cerebraler Hemiplegie gelitten hatten, konnte in den Hintersträngen des Sacralmarks keinen Faserausfall constatiren; die einseitige Degeneration des Pyramidenseitenstrangs reicht in beiden Fällen nicht weiter als bis ins 2. Sacralsegment. Ganz derselbe Befund konnte bei einer spinalen Hemiplegie, die durch einen Solitärtuberkel im oberen Brustmark bedingt war[1]), erhoben werden; auch hier fand ich im Sacralmark weder in den Hintersträngen noch in den Seitensträngen absteigende Degeneration. Zum Zustandekommen einer Entartung der absteigenden Hinterstrangfasern des oberen Sacralmarks bedarf es also augenscheinlich einer vollständigen doppelseitigen Querschnittsunterbrechung.

Die Pathologie des unteren Rückenmarksabschnittes und seiner Hinterstränge bei der Tabes dorsalis ist schon häufig eingehend studirt und beschrieben worden. Eine Zusammenstellung der Literatur darüber und sämmtlicher Befunde finden wir bei Redlich[2]). Meine Untersuchungen beschränkten sich auch hier auf das Lenden- und Sacralmark. Es standen mir fünf Fälle zur Verfügung und zwar drei Fälle von sehr weit fortgeschrittener Tabes. Bei zwei anderen war der Degenerationsprocess noch nicht so weit fortgeschritten, insbesondere bei einer 59jährigen Patientin L., die vorzeitig an Tuberculose gestorben war.

In den Vordersträngen und Seitensträngen konnte bei diesen

---

1) Vergl. L. R. Müller: Ein weiterer Fall von solitärer Tuberculose des Rückenmarks, zugleich ein Beitrag zur Lehre von der Brown-Sequard'schen Halbseitenlähmung. Deutsche Zeitschrift für Nervenheilkunde, Bd. XII.

2) Redlich, Die Pathologie der tabischen Hinterstrangserkrankung. Jena, G. Fischer.

typischen Fällen von Tabes keinerlei Ausfall constatirt werden. Die Degeneration in den Hintersträngen verhält sich ganz ebenso wie bei Caudaerkrankungen, so dass auf die dort gegebene Schilderung hingewiesen werden kann. Wie bei hochliegender Caudacompression, so ist auch bei der fortgeschrittenen Tabes das weite Feld der Hinterstränge im Lendenmark von Markscheiden fast ganz entblösst (s. Tafel VI, Fig. 1). Nur das ventrale Hinterstrangsfeld und vereinzelte Fasern neben der hinteren Hälfte des Septum med. postic. sind noch markhaltig. Die an der medialen Seite der Hinterhörner einstrahlenden Wurzeln sind fast marklos und scheinen in ihrer Faserzahl entschieden etwas reducirt zu sein. Im unteren Lendenmark und im oberen Sacralmark werden die Fasern des ovalen Feldes immer zahlreicher (s. Fig. 2 auf Tafel VI). Weiter unten gegen das Sacralmark zu rückt das ovale Feld neben dem Septum nach vorne und fliesst mit dem ventralen Hinterstrangsfeld zusammen. Im oberen Kreuzmark dehnen sich diese beiden Felder neben dem Septum nach hinten aus, so dass dort in den sonst marklosen Hintersträngen zwei schmale Streifen von gut erhaltenen Nervenfaserquerschnitten beiderseits längs des Septum verlaufen (siehe Fig. 3). In den unteren Sacralsegmenten nimmt dieses absteigende Bündel noch weiter an Umfang zu und verdrängt dadurch die marklose Zone (Wurzeleintrittszone) auf zwei schmale Streifen entlang der inneren Begrenzung der Hinterhörner. Im unteren Conusabschnitt sind bei allen Fällen von Tabes, auch bei den fortgeschrittensten, die Hinterstränge dicht mit Markfasern besetzt, so dass keinerlei Degeneration in ihnen mehr nachzuweisen ist (vergleiche Fig. 4 auf Tafel VI). Auch die Ausstrahlung der Hinterstränge nach vorne ist hier reichlich ausgebildet, während sie auf Schnitten aus der oberen Conushälfte, wohl in Folge des Ausfalls der einstrahlenden hinteren Wurzelfasern, entschieden an Faserzahl etwas reducirt ist.

Die Fasern der Seitenstränge sind im untersten Theil des Conus meist längs getroffen, sie stehen sehr dicht und sind gut markhaltig, ihr Uebergang in seitlich anliegende Wurzeln lässt sich oft überzeugend nachweisen.

In zwei Fällen von Tabes, welche während des letzten Jahres zur Autopsie gekommen sind, wurden Stückchen aus dem untersten Rückenmark nach der Formolhärtung in Alkohol gebracht und, nachdem sie in Paraffin eingebettet und geschnitten waren, zur Darstellung der Ganglienzellen nach der Nissl'schen Methode gefärbt.

Die Ganglienzellen des Conus präsentirten sich auf diesen Präparaten an Zahl, Form und Zeichnung ganz ebenso wie auf normalen Präparaten. In der Uebergangszone zwischen Vorder- und Hinterhorn,

dort wo wir das dichte Markfasernetz finden, ist ein Kranz von grossen, multipolaren Ganglienzellen ausgebildet, deren Fortsätze weithin zu verfolgen sind. Hier und dort sind sie zu einzelnen Gruppen vereinigt. Auch entlang des äusseren Randes des Hinterhorns sehen wir ganz ebenso wie auf Schnitten durch den Conus eines gesunden Menschen grosse, langgestreckte Ganglienzellen. Schliesslich fehlen auch die vereinzelten grossen runden Ganglienzellen an der Spitze des Hinterhorns nicht.

Nach diesen Untersuchungen an zwei Fällen von ausgesprochener Tabes kann es ausgeschlossen werden, dass bei dieser Erkrankung eine Veränderung des Ganglienzellenapparats des untersten Rückenmarks vorhanden ist. Erinnern wir uns noch des Befundes an den Markscheiden und der Thatsache, dass die Seitenstränge und ihre Ausstrahlung in die Wurzeln intact waren, dass ferner die in den Conus einstrahlenden hinteren Wurzeln völlig marklos waren und die seitlichen Fasern der büschelförmigen Ausstrahlung der Hinterstränge, welche sich aus den Hintersträngen rekrutiren, degenerirt waren, so kann man annehmen, dass die Störungen in den Blasen- und Mastdarmfunctionen, die bei der Rückenmarksschwindsucht eine so grosse Rolle spielen, durch eine Leitungsstörung in den centripetalen Nervenfasern zu erklären sind.

Jedenfalls können an den zu diesen Functionen gehörigen Ganglienzellengruppen und an den zu diesen Organen leitenden centrifugalen Bahnen keine histologischen Veränderungen nachgewiesen werden, während die sensiblen aufsteigenden Fasern sich in ausgesprochener Degeneration befinden.

5. Untersuchung über die Entwicklung der Markscheiden im Conus terminalis bei Neugeborenen und Kindern.

Zur Ergründung des histologischen Aufbaues des untersten Rückenmarkabschnittes und des Verlaufes der einzelnen Bündel dünkte es uns zweckmässig, die hier in Betracht kommenden Verhältnisse bei Neugeborenen und bei Kindern zu studiren. Solche Untersuchungen erscheinen um so aussichtsreicher, als wir wissen, dass der Aufbau der einzelnen Fasersysteme und die Umhüllung ihrer Fasern mit Markscheiden zu verschiedenen Zeiten stattfindet.

Zur Untersuchung wurden genommen die Rückenmarke eines 9monatlichen Fötus, von zwei neugeborenen, während der Geburt gestorbenen Kindern, von einem 6 Wochen alten und von je einem 4 und 8 Monate alten Kinde, schliesslich der Conus von einem 1 Jahr

und von einem 4 Jahre alten Kinde.[1]) Eine Mittheilung der einzelnen mikroskopischen Befunde würde wohl ermüden. Es sei deshalb gleich das Resultat aller Untersuchungen zusammengefasst: Bei den bis zu einem Jahr alten Kindern wurden die Pyramidenseitenstränge im Lendenmark und im oberen Sacralmark als marklos befunden (vergl. Fig. 22), während die vorderen Partien der Seitenstränge und die Vorderstränge dicht mit markhaltigen Fasern besetzt sind und es auch bei dem 9 monatlichem Fötus bis in den untersten Conus bleiben. In den Hintersträngen, deren Fasergehalt an und für sich nicht sehr

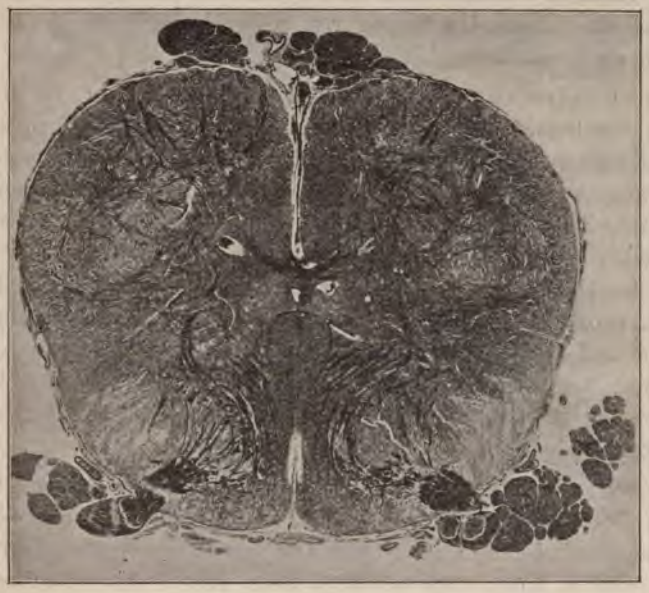

Fig. 22. Oberes Kreuzmark eines 4 monatlichen Kindes.

dicht ist und die dadurch auf den nach Weigert gefärbten Präparaten sich entschieden blasser als die Vorderstränge präsentiren, hebt sich im Lendenmark das ovale Feld, im oberen Sacralmark das neben dem Septum gelegene dorsomediale Sacralbündel durch seine Armuth an Markscheiden von den übrigen Hinterstrangpartien ab, (s. Fig. 22). Im eigentlichen Conus wird aber die diesem Bündel entsprechende, nunmehr nach der hinteren Peripherie gerückte Fasergruppe (das dreieckige Feld) wieder markhaltig und wird nach unten zu dichter,

1) Dieses Material verdanke ich der Freundlichkeit des Herrn Dr. Holzapfel, Assistent an der Erlanger Frauenklinik, und des Herrn Privatdocenten Dr. Dürk in München.

so dass es sich im unteren Conus von den übrigen, blassen Hintersträngen sogar noch abscheidet. Die meisten Fasern sind hier, nach vorne strahlend, längs getroffen. Im oberen Conus ist die Ausstrahlung der Hinterstränge nach vorn zwar durch vereinzelte, dünne Fasern angedeutet, aber entschieden noch nicht so stark ausgebildet als im Rückenmark älterer Individuen.

Auch die Gegend der Pyramidenseitenstränge wird im unteren Kreuzmark bei neugeborenen Kindern durch Zuzug von Fasern aus der grauen Substanz wieder markhaltig. Auf einigen Präparaten ist auch bei den Kindern verschiedenen Alters immer wieder ganz deutlich und zweifellos der directe Uebergang von Seitenstrangfasern in anliegende Wurzeln zu constatiren.

Der Centralkanal des Conus war bei allen untersuchten Kindern viel besser ausgebildet, als bei Erwachsenen. Er zeigte immer ein relativ grosses Lumen; die begrenzenden Epithelzellen waren regelmässig angeordnet und wiesen stets gut erhaltene Flimmerhaare auf. Im oberen Theile des Conus waren um die einfache Reihe dieser Epithelzellen noch keine weiteren Ependymzellen angehäuft; im unteren Theile desselben liegen nach hinten vom Centralkanal zahlreiche Gruppen grosskerniger Zellen. Der Centralkanal erweitert sich nach unten zu und zwar ausnahmslos auf Kosten der Hinterstränge, und öffnet sich schliesslich jedesmal nach hinten zu und zwar in einer Höhe, in der bei all den untersuchten Fällen die Vorderstränge und die Vorderseitenstränge noch ganz leidlich erhalten waren.

In den Ganglienzellen des Lendenmarks von neugeborenen Kindern ist ein wesentlicher Unterschied gegenüber dem Bau derselben bei Erwachsenen nicht nachzuweisen. Die Vorderhornganglienzellen sind im oberen Kreuzmark bei zwei nach Nissl untersuchten Fällen besonders schön und scharf ausgeprägt; sie erscheinen im Verhältniss zu dem doch relativ kleinen Querschnitt des ganzen Markes grösser und mächtiger als im Rückenmark älterer Individuen.

Grössere Unterschiede wiesen die Ganglienzellen des Conus auf. Wir finden zwar auch bei Neugeborenen, in der Höhe, wo die grossen Ganglienzellen aus den Vorderhörnern verschwinden, an der Basis der Hinterhörner Ganglienzellen. Dieselben sind jedoch nicht so gehäuft und zu Gruppen angeordnet, auch nicht so gross und schön ausgebildet wie bei Erwachsenen. Bei Kindern sieht man nicht die sternförmigen, langgeschwänzten Ganglienzellen, sondern mehr rundliche, bläschenförmige Gebilde. Im unteren Theil des Conus sind die Ganglienzellen an der Basis und an der äusseren Seite der Hinterhörner ganz ebenso zahlreich angeordnet wie beim Erwachsenen. Neben vereinzelten

grossen, vielarmigen Ganglienzellen sind aber doch die meisten etwas kleiner, runder und bläschenförmiger. Wenn wir die Ganglienzellen im oberen Theil des Conus nicht so reichlich entwickelt gefunden haben, wie weiter unten, so kann eine Erklärung dafür vielleicht dadurch gegeben werden, dass die Reflexe, welche im unteren Theil des Conus ausgelöst werden, also die für die Blase und den Mastdarm, schon beim Neugeborenen vorhanden sein müssen, während die Centren für die Geschlechtsfunctionen (Erection, Ejaculation u. s. w.), die wir in den Anfangstheil des Conus verlegen, wahrscheinlich um diese Zeit noch nicht entwickelt sind.

Von den Wurzeln sind die vorderen, motorischen bei allen Kindern, auch bei den Neugeborenen, bis herunter zu den vereinzelten, welche aus dem Conus entspringen, gut markhaltig. Die hinteren, an den Conus tretenden Wurzeln entbehren fast ganz der Markumhüllung; ihr Querschnitt, dicht mit kleinen runden Zellen besetzt, ist weniger umfangreich als der Querschnitt der nach vorn gelegenen Caudafasern. Bei ihrem Eintritt in das Rückenmark bekommen die aus den hinteren Wurzeln stammenden Fasern eine sich intensiv färbende Markumhüllung und können so in ihrem Verlauf besser, als auf Präparaten von Erwachsenen, verfolgt werden, (s. Figur 22 S. 65). Zum grössten Theil treten sie in geschwungenen Fasern von der medialen Seite der Hinterhörner aus in die graue Substanz ein und ziehen zu dem Fasergewirr an der Basis der Hinterhörner. Zum Teil verlaufen sie aber auch als dicke Fasern mitten durch die Substantia gelatinosa der Hinterhörner zu der intermediären Zone. Bei dem 4 Jahre alten Kinde tritt im untersten Conus eine hintere Wurzel nicht wie gewöhnlich an der Spitze des Hinterhorns, sondern direct neben dem Septum medianum posticum in die Hinterstränge ein.

In den Spinalganglien sind die Ganglienzellen und die zwischen denselben verlaufenden markhaltigen Fasern sehr gut entwickelt. Beim Vergleich dieser Präparate mit solchen von erwachsenen Individuen fällt es auf, dass die Ganglienzellen in den kindlichen Spinalganglien viel dichter und gedrängter stehen, als dort. An einem der kindlichen Rückenmarke ist dasselbe zu beobachten, was oben bei der Beschreibung der normalen Histologie des Conus erwähnt wurde: dem 5. Sacralsegmente eines 6 Monate alten Kindes liegt hier ein Gebilde an, dessen Structur dem eines Spinalganglions völlig entspricht. Die grossen runden Zellen in ihm mit dem bläschenförmigen Kern sind sicher als Ganglienzellen aufzufassen. Der Querschnitt dieses Gebildes übertrifft nicht den der umgebenden Wurzeln. Demnach scheint das meines Wissens noch nicht beschriebene Vorkommen von Spinalganglien innerhalb des Duralsackes keine Selten-

heit zu sein. In beiden Fällen lagen diese Gebilde dem unteren Abschnitt des Conus und zwar seiner hinteren Peripherie an.

Bei dem 9monatlichen Fötus fielen in den hinteren Wurzeln vielfach grosse, blasige Gebilde auf, welche gequollenen Markscheiden zu entsprechen scheinen. Auch in den Caudabündeln der anderen untersuchten Kinder waren, wenn auch vereinzelt, solche helle Körper in den hinteren Wurzeln zu finden. Bei der Nissl'schen Ganglienzellenfärbung blieben sie blass, in ihrer Mitte zeigten sie einen sich färbenden Punkt (quergetroffener Axencylinder?). Ueber die Bedeutung dieser eigenthümlichen Gebilde vermag ich nichts anzugeben.

6. Zusammenfassung der anatomischen und pathologisch-anatomischen Untersuchungen.

Im Folgenden soll versucht werden, die vielen Einzelheiten, welche die mikroskopische Durchforschung des untersten Rückenmarksabschnitts von gesunden, erwachsenen und kindlichen, Individuen und von Rückenmarkskranken ergeben hat, zur Darstellung des histologischen Aufbaues des Conus und seiner Fasersysteme zusammenzufassen.

Beim gesunden, erwachsenen Menschen ist der weisse Markmantel im Lendenmark und Sacralmark überall gleich dicht mit Nervenfasern besetzt, speciell die Hinterstränge sind in ihrer ganzen Ausdehnung zwischen der medialen Begrenzung der Hinterhörner und der Peripherie dicht markhaltig. Nicht selten ist das dem dorso-medialen Sacralbündel entsprechende Gebiet durch zwei zarte Gliasepten von den übrigen Hintersträngen abgegrenzt.

Die hintere graue Commissur verschwindet im oberen Sacralmark. Die im 3. Sacralsegment auftretende büschelförmige Ausstrahlung von horizontal verlaufenden Hinterstrangfasern lässt sich bis in den untersten Conusabschnitt verfolgen; dort scheint es so, als ob alle Fasern der Hinterstränge sich nach vorne zu auflösen.

In allen untersuchten Rückenmarken sind immer die Hinterstränge das erste Fasersystem, welches sich nach unten zu verliert. Die Stelle der Hinterstränge und der Hinterhörner, welche beide sich gleichzeitig auflösen, wird dann von wuchernden Ependymzellen und von dem sich nach hinten zu erweiternden Centralkanal eingenommen.

In dieser Höhe sind die Vorderstränge und die Seitenstränge noch gut erhalten. Die Fasern der Seitenstränge finden wir aber hier auf Querschnitten meist längs getroffen, sie strahlen von den mittleren Partien der grauen Substanz gegen die seitliche Peripherie zu aus,

und recht häufig ist dann, sowohl am normalen wie am erkrankten Conus, der directe Uebergang solcher Fasern in seitlich anliegende Wurzelbündel nachzuweisen. Vordere Wurzeln entspringen nur ganz spärlich und in dünnen Bündeln aus den unteren Sacralsegmenten, die Einstrahlung der hinteren Wurzeln in die Hinterstränge nimmt auch nach unten zu entschieden ab. Demnach scheint es, dass die auf dem makroskopischen Präparat sich so zahlreich präsentirenden hinteren Wurzeln zum Theil den Fasern entsprechen, welche von den Seitensträngen ausstrahlen.

Bei der Tabes und bei allen secundären Degenerationen, mögen sie auf- oder absteigend sein, bleiben die Vorderstränge und Seitenstränge im Conus immer normal. Bei Querschnittsunterbrechungen oberhalb des Conus reicht die Degeneration in den Pyramidenseitensträngen nicht über das dritte Sacralsegment nach unten, ebensowenig tritt bei Zerstörung der Cauda equina oder bei der Tabes eine Degeneration in den Vordersträngen oder Seitensträngen des Conus auf.

Anders in den Hintersträngen! Dort finden wir die verschiedenartigsten Ausfälle, je nachdem wir eine aufsteigende oder absteigende Faserentartung vor uns haben. Diese Veränderungen, in Verbindung mit den Ergebnissen der Conusuntersuchung bei Tabesfällen und im kindlichen Rückenmark, gewähren uns einen Einblick in die systematische Abgrenzung der hier verlaufenden Nervenfasern.

Die Hinterstränge, die im Hals-, Brust- und Lendenmark fast nur centripetalleitende und aufwärts degenerirende Fasern beherbergen, werden weiter unten im Kreuzmark und in dessen unterstem Theil, dem Conus, immer mehr und mehr von abwärtsleitenden Bahnen eingenommen und verändern somit ihren Charakter als centripetale, sensible Bündel vollständig. Am deutlichsten zeigt sich dies bei der Zerstörung der Cauda equina. In diesen Fällen können wir im untersten Theil des Conus in den eng begrenzten, dicht markhaltigen Hintersträngen nichts von einem Faserausfall finden. Etwas weiter oben, etwa in der Mitte des Conus, ist zwischen dem dicht markhaltigen „dreieckigem Felde“ und dem medialen Rande der Hinterhörner erst eine schmale Zone degenerirt, siehe Tafel V, Fig. 1. Diese Wurzeleintrittszone wird weiter aufwärts immer breiter und drängt die absteigende Fasergruppe zu einem schmalen Streifen beiderseits neben dem Septum zusammen (dorsomediales Sacralbündel), siehe Tafel V, Fig. 2. Im Lendenmark werden die erhaltenen Faserzüge durch die aufsteigende Degeneration in zwei Felder getrennt, nämlich in das neben der Mitte des Septums gelegene ovale Feld und in das ventrale Hinterstrangfeld. Auf den weiteren Verlauf dieser Faserbündel werden wir später näher eingehen.

Ganz ebenso wie bei Caudaerkrankungen verhält sich die aufsteigende Degeneration bei der typischen Tabes dorsalis. Auch bei dieser Krankheit sind im Lendenmark die umfangreichen Hinterstränge bis auf das ovale und das ventrale Hinterstrangfeld gänzlich ausgefallen, siehe Tafel VI, Fig. 1. Diese Bündel nehmen nach unten an Faseranzahl zu und fliessen zu dem dorsomedialen Sacralbündel zusammen, welches von der Peripherie bis zur grauen Commissur reicht. Tafel VI, Fig. 3. Im Conus haben wir schliesslich auch bei der fortgeschrittensten Tabes dicht markhaltige Hinterstränge und können nur einen schmalen Streif an der Innenseite der Hinterhörner als degenerirt vorfinden.

So liegen die Verhältnisse bei aufsteigenden Degenerationen.

Es läge nun nahe, zu vermuthen, dass die abwärts leitenden Bahnen, die in den verschiedenen Höhen des unteren Rückenmarksabschnittes je nach ihren seitlichen Begrenzungslinien als ovales Feld, als dorsomediales Sacralbündel und als dreieckiges Feld bezeichnet werden, identisch sind, d. h. dieselben Fasern beherbergen. Das scheint aber nicht der Fall zu sein.

Bei absteigender Entartung, also bei Querschnittserkrankung oberhalb des Sacralmarkes, degeneriren diese Bündel nur in ihrem oberen Verlauf, und auch dann nur, wenn die Querschnittsunterbrechung eine vollständige oder fast vollständige ist. In den meisten Fällen von Compression des Rückenmarkes, bei denen klinisch völlige Paraplegie bestanden hatte, konnte in den Hintersträngen des Lenden- und Kreuzmarkes keine Degeneration gefunden werden. Nur dann, wenn die Querschnittserkrankung eine sehr schwere war und zur Unterbrechung fast aller Fasern geführt hatte, liess sich der Ausfall des ovalen Feldes im Lendenmark und der des dorsomedialen Feldes im oberen Sacralmark nachweisen. Im eigentlichen Conus selbst war in allen diesen Fällen von Querschnittserkrankung niemals eine absteigende Degeneration aufgetreten. Die Hinterstränge waren einschliesslich des dreieckigen Feldes immer dicht markhaltig. Nur in einem Falle (Patientin Holler), in dem die Querschnittserkrankung (acute Myelitis) besonders zerstörend und umfangreich aufgetreten war, fand sich auch noch im oberen Theil des Conus eine Degeneration der Hinterstränge vor; das dreieckige Feld erwies sich bei der Marchi'schen Behandlung des Conus als in Degeneration begriffen.

Aehnlich wie bei der absteigenden Degeneration liegen die Faserverhältnisse im unteren Rückenmarksabschnitt auch beim neugeborenen Kinde. Hier sind wie dort die Pyramidenseitenstrangbahnen noch marklos, und auch im kindlichen Rückenmark findet sich im Lenden- und im oberen Sacralmark der Ausfall des ovalen Feldes und des dorsomedialen Sacralbündels. Im Conus selbst kann aber beim Kinde eben-

sowenig wie bei absteigender secundärer Degeneration irgend ein Fehlen markhaltiger Nervenfasern in den Hintersträngen nachgewiesen werden. Das dreieckige Feld des Conus ist hier wie dort gut entwickelt bezw. erhalten.

Durch diese Befunde ist wohl der Nachweis erbracht, dass das dreieckige Feld in den Hintersträngen des Conus nicht kurzweg als eine Fortsetzung des ovalen Feldes im Lendenmark aufzufassen ist. Darüber aber, dass die so viel genannten Bündel in den Hintersträngen des unteren Rückenmarkes, das ovale und das ventrale Hinterstrangsfeld, das dorsomediale Sacralbündel und schliesslich das dreieckige Bündel des Conus im Wesentlichen nur abwärts leitende Fasern beherbergen, braucht, glaube ich, nicht weiter discutirt zu werden. Schwer zu entscheiden ist nur die Frage, woher diese Fasern kommen und wohin sie ziehen.

In einer Beobachtung von Hoche[1]) fanden sich nach einer relativ hochliegenden Unterbrechung (Mitte des Dorsalmarkes) zwei symmetrische an der lateralen Peripherie der Hinterstränge gelegene Felder von absteigend degenerirenden Fasern. Diese rücken weiter unten allmählich gegen die Mittellinie und verschmelzen schliesslich mit einander, wobei sie im Lendenmark und im Sacralmark die typische Gestalt des ovalen Feldes und des dorsomedialen Sacralbündels annehmen. Auch in unseren Fällen trat bei Compression im mittleren und unteren Brustmark, wenn sie nur vollständig war, Degeneration des Flechsigschen Feldes auf. Der Ausfall der im unteren Brustmark und im obersten Lendenmark noch seitlich liegenden, mehr zerstreuten Fasern konnte aber nur in einem Rückenmark (Fall Holler) nachgewiesen werden. In den übrigen Fällen bestand die Compression schon zu lange, als dass mit der Marchi'schen Methode noch Resultate hätten erzielt werden können. Und nur mit dieser feineren Methode lässt sich die geringe, zerstreute Degeneration in den seitlichen Feldern nachweisen, während dort, wo die degenerirten Fasern alle zu einem kleinen Felde vereinigt sind, der Ausfall auch auf den nach der Weigert-Palschen Methode gefärbten Präparaten zu Tage tritt.

Je tiefer die Querschnittsunterbrechung sitzt, desto ausgeprägter und stärker ist die Degeneration in den medial gelegenen Hinterstrangfeldern des Lenden- und Sacralmarks. Am allerdeutlichsten konnte eine solche in dem Falle studirt werden, in welchem ein solitärer Tuberkel das ganze oberste Lendensegment zerstört hatte.

Nach diesen Untersuchungen und bei Berücksichtigung der Lite-

---

1) Hoche, Ueber Verlauf und Endigungsweise der Fasern des „ovalen Hinterstrangfeldes" im Lendenmark. Neurologisches Centralblatt. 1896. Nr. 4.

ratur über die absteigende Degeneration in den Hintersträngen [1]) kommen wir zu der Ueberzeugung, dass in dem ovalen Felde des Lendenmarks und zum Theil auch noch in dem dorsomedialen Sacralbündel lange absteigende Fasern vereinigt sind, die im Brustmark mehr in den seitlichen Partien der Hinterstränge zerstreut sind. Ueber den Ursprung dieser Fasern lassen sich kaum Vermuthungen aufstellen, doch scheint mir die Auffassung von Redlich, dass es sich auch bei diesen langen Fasern um absteigende Aeste der hinteren Wurzeln handelt, nicht haltbar.[2]) Nach der verschieden starken Ausdehnung der Degeneration in diesen Bündeln, je nachdem die Querschnittsläsion höher oder tiefer sitzt, lässt sich annehmen, dass die an dem hinteren Septum sich sammelnden Fasern auch aus verschiedenen Höhen entspringen. Die Nervenfasern des ovalen Feldes scheinen dem Brust- und Halsmarke zu entstammen; die des dreieckigen Feldes haben ihren Ursprung aber zweifellos viel tiefer, wohl in der grauen Substanz des Lendenmarks und des oberen Sacralmarks.

Das ventrale Hinterstrangsfeld im Lendenmark, oder wie Marie es nennt, die „cornu-commissurale Zone" fand sich nur in dem einen Falle, in welchem die Querschnittserkrankung im Lendenmark gelegen war (Solitärtuberkel im 1. Lendensegment), degenerirt vor. In allen anderen Fällen von absteigender Degeneration blieb diese Zone ebenso wie in den tabischen Rückenmarken und bei den Cauda-Erkrankungen intact. Das ventrale Hinterstrangsfeld beherbergt augenscheinlich, wie es auch Redlich vermuthet, endogen in der grauen Substanz entstehende, kurze absteigende, commissurale Fasern.

Nach der Erörterung, woher die abwärts leitenden Bahnen der Hinterstränge wohl kommen mögen, wäre noch zu untersuchen, wohin sie ziehen. Bei der Beschreibung der normalen Faserung im untersten Rückenmarksabschnitte wurde, ebenso wie in den pathologischen Fällen, immer darauf hingewiesen, dass in den untersten Sacralsegmenten und in dem Coccygealsegment ein sagittal nach vorne gerichtetes Faserbündel der Hinterstränge die hintere graue Commissur durchbricht, um nach beiden Seiten nach der Basis der Hinterhörner auszustrahlen.

Ein Theil von diesen Fasern entstammt zweifellos den einstrahlenden hinteren Wurzeln. Die mittlere Partie dieser längsgetroffenen, nach

1) Diese ist von Redlich in der Pathologie der tabischen Hinterstrangerkrankung in erschöpfender Weise zusammengestellt.

2) Bei völliger Zerstörung der hinteren Wurzeln, wie im Fall Haag, waren diese Bündel immer gut erhalten. Es müsste in solchen Fällen, ebenso wie bei der Tabes, doch nicht nur der aufsteigende, sondern auch der hypothetische absteigende Ast der hinteren Wurzeln in Degeneration gerathen.

vorne verlaufenden Nervenfasern entspringt zwischen den quergeschnittenen Fasern des dreieckigen Feldes und hängt mit den einstrahlenden hinteren Wurzeln in keiner Weise zusammen. In dem unteren Abschnitt des Conus, dort wo die hinteren Wurzeln sehr selten werden, scheint es, als ob die Hinterstränge sich ganz nach vorne zu auflösen.

Nach dem Allen müssen wir wohl annehmen, dass die nach vorne in die graue Substanz ziehenden Fasern sich zum grössten Theil aus den abwärtsleitenden Hinterstrangsbündeln rekrutiren. Die Fasern des ovalen Feldes und des dorsomedialen Sacralbündels scheinen höher oben in die graue Substanz einzustrahlen als die des dreieckigen Feldes. In den Fällen von Querschnittserkrankungen, in denen das ovale Feld degenerirt war, fand sich die büschelförmige Ausstrahlung im oberen Theil des Conus entschieden reducirt, während sie weiter unten gut ausgebildet war.

Die Bündel der „Ausstrahlung" lassen sich nach vorne nicht weiter verfolgen als bis in das dichte Fasernetz der grauen Substanz an der Basis der Hinterhörner. Dort verlieren sie sich in der Gegend der von mir früher (S. 14) ausführlich beschriebenen zahlreichen, grossen, multipolaren Ganglienzellen der intermediären Zone.

Von Beginn des Conus ab ziehen aus diesen mittleren Partien der grauen Substanz (intermediäre Zone) Fasern nach der hinteren Gegend der Seitenstränge und zwar augenscheinlich in ziemlich horizontaler Richtung; denn auf unseren Querschnitten finden wir sie meist längs getroffen. Die Richtung dieser Bündel ist eine dem äusseren Rande der Hinterhörner parallel verlaufende. Weiter unten werden solche Nervenfasern immer reichlicher, und im untersten Theile des Conus sehen wir in den Hinterseitensträngen fast nur längs getroffene, dichtstehende, tiefschwarz gefärbte Markscheiden, die von der intermediären Zone der grauen Substanz schräg nach hinten aussen gegen die Peripherie zu ziehen. Hier ist es auch, wo auf den Präparaten der allerverschiedensten Rückenmarke der directe Uebergang von Seitenstrangfasern in seitlich anliegende Wurzeln nachzuweisen ist.

Unsere Auffassung, dass es sich hier nicht um Pyramidenseitenstrangbahnen, trotzdem aber um centrifugalleitende, also motorische Fasern handelt, können wir durch verschiedene Argumente begründen:

Einmal sind bei Querschnittserkrankungen, welche zur Degeneration der Pyramidenseitenstrangbahnen geführt haben, im Conus die den PyS entsprechenden Felder immer dicht markhaltig. Dass wir es mit centrifugalleitenden Bahnen zu thun haben, können wir ferner daraus ersehen, dass bei Erkrankungen, die mit Degeneration der centripetalleitenden Fasern einhergehen, bei der Caudacompression und bei der

Tabes, die Markscheiden in den Hinterseitensträngen und die anliegenden Wurzeln normal geblieben sind. Es liegt wohl nichts näher, als zu vermuthen, dass die besprochene Fasergruppe in den grossen multipolaren Ganglienzellen an der Basis der Hinterhörner ihre Ursprungszellen hat.

Fassen wir unsere Untersuchungen zu einer Hypothese zusammen:

In den Hintersträngen des unteren Rückenmarks verlaufen absteigende Fasern, die nach unten zu immer zahlreicher werden. Diese Bahnen ziehen im Conus nach vorne in die graue Substanz und lösen sich dort in den Gruppen grosser Ganglienzellen, welche zwischen Vorderhorn und Hinterhorn gelegen sind, auf. Hier entstehen neue Neurone, die ihren Fortsatz nach den Hinterseitensträngen zu ausschicken, und von dort gehen Fasern direct durch den äusseren Rand des Rückenmarks in seitlich anliegende Wurzeln über.

Wir hätten nach dieser Hypothese ein motorisches System, in dem die längs des Septum posticum absteigenden Fasern dem ersten Neuron, etwa den Pyramidenbahnen, entsprechen würden, die Ganglienzellengruppe der intermediären Zone den motorischen Vorderhornganglienzellen zu vergleichen wären, und schliesslich die Ausstrahlung von dort in die Hinterseitenstränge und die dort anliegenden Wurzeln der Ausstrahlung in die vorderen Wurzeln analog wäre.

Diese Auffassung der Faserverhältnisse im Conus wird durch die Veränderungen, welche derselbe bei auf- oder absteigenden Degenerationen erleidet, nur bestätigt.

Auch die Reihenfolge der Entwicklung der einzelnen Fasersysteme beim Kinde stützt unsere Erklärung. So sind in dem sonst vollständig ausgebildeten Lendentheile eines 6 Wochen alten Kindes alle Fasersysteme der Vorder-, Seiten- und Hinterstränge bis auf die Pyramidenseitenstrangbahnen und das ovale Feld dicht markhaltig. Sollte nicht auch dies ein Hinweis darauf sein, dass diese beiden Fasergruppen als functionell verwandt aufzufassen sind?

Mehr noch auf das Gebiet der Hypothese begeben wir uns, wenn wir versuchen zu entscheiden, welchen Functionen die genannten Fasersysteme dienen. Augenscheinlich liegen hier im Conus völlig andere Verhältnisse vor als in dem ganzen übrigen Theile des Rückenmarks. Klinische Erfahrungen haben uns gelehrt, dass wir im Conus die Centren für die Blasen- und Mastdarmfunction und für die Erection und Ejaculation zu suchen haben. Von hier aus werden keine grossen, zur Fortbewegung des Körpers dienenden Muskeln mehr innervirt. Die letzten motorischen Ganglienzellen in dem zweiten Sacralsegment versorgen die Peronealmusculatur. Der unterste Theil des Rückenmarks scheint ganz für die Musculatur der Genitalien, der Blase

und des Mastdarms reservirt zu sein. Da dieselbe zum grösseren Theil aus glatten Muskelfasern zusammengesetzt ist, scheint auch die andersartige Lagerung der Fasersysteme und der Ganglienzellen verständlich.

Der Conus dient daneben aber auch noch der Leitung sensibler Eindrücke. Aus einer ganzen Reihe von klinischen Beobachtungen wissen wir, dass bei Erkrankung des Conus sensible Störungen im Gebiete der Blase und des Mastdarms sich geltend machen. In den Conus treten diejenigen sensiblen Fasern ein, welche die Analgegend, den Damm, den Penis und die mittleren Partien des Scrotum versorgen. Im dritten Sacralsegment haben wir den Eintritt derjenigen sensiblen Fasern zu suchen, welche die Hautpartien an der äusseren Seite des Fusses und des Unterschenkels versorgen. Auch in dieser Höhe kann noch eine Erkrankung des Markes erfolgen, ohne grössere motorische Ausfallserscheinungen nach sich zu ziehen.

Schwieriger ist es, sich über die Lage der verschiedenen Centren ein richtiges Bild zu machen. Nach unseren klinischen Befunden und auch nach Beobachtungen, die in der Literatur niedergelegt sind, scheint es wahrscheinlich, dass zu oberst im Conus das Centrum für die Erection, d. h. für die gefässerweiternden Nerven der Arteria profunda penis liegen. Der Umstand, dass es bei Patienten mit Conuserkrankungen noch zur Erection kommen kann, während die Ausstossung des Samens wegen der Lähmung des M. bulbo- und ischiocavernosus unmöglich ist, spricht dafür, dass das Centrum für die Ejaculation von dem für die Erection getrennt sein und tiefer im Rückenmark liegen muss. Noch tiefer liegen wohl die Ganglienzellengruppen für die Blasenfunction, und wohl zu unterst im Conus wird das Centrum für den Sphincter ani und den Analreflex zu localisiren sein. Die Centren, in welchen die erwähnten Reflexe ausgelöst werden, haben wir wohl in den Ganglienzellengruppen an der Uebergangsstelle der Vorderhörner zu den Hinterhörnern zu suchen. Die sensible Zuleitung bekommen diese Centren durch die hinteren Wurzeln und die Hinterstränge. Die motorischen Nerven, also die Fasern, welche zu den Dammmuskeln und zu der glatten Musculatur der Blase ziehen, sind wahrscheinlich Fortsätze der grossen Ganglienzellen der intermediären Zone.

Die willkürliche Beeinflussung dieser Centren scheint in den langen Fasern, welche in den Hintersträngen nach abwärts ziehen und im Conus nach vorne gegen die graue Substanz zu sich wenden, geleitet zu werden.

Ein Theil dieser Fasern, welcher im ovalen Felde des Lendenmarks zusammengefasst ist, scheint aus langen Bahnen zu bestehen, welche

durch das ganze Rückenmark ziehen und die Verbindung zwischen dem Grosshirn und den im Conus liegenden Reflexcentren herstellen.

Die Fasern des dreieckigen Feldes sind augenscheinlich nicht so entfernten Ursprungs; sie entstammen wohl erst der grauen Substanz des Lendenmarks oder des oberen Sacralmarks.

Zu erwähnen ist noch, dass die sensiblen Fasern der Blase und des Mastdarms augenscheinlich höher oben im Conus einmünden, als die motorischen Fasern dieser Organe von dort ausstrahlen. Darauf hat schon Kocher hingewiesen. Das Gefühl von Blasenvölle, ebenso wie die Empfindung, dass das Rectum gefüllt ist, wird bei Markläsionen im unteren Theil des Conus noch ausgelöst, bei welchen motorische Reflexwirkungen schon nicht mehr zu Stande kommen.

Die Abgrenzung der einzelnen Centren, des Erectionscentrums sowie der Blasen- und Mastdarmcentren, durch die mikroskopische Untersuchung ist mir nicht gelungen. Doch scheint es nicht unwahrscheinlich, dass durch ein eingehenderes Studium, durch den Vergleich von Conuspräparaten von Frauen und Männern das Centrum für die Genitalfunction noch abgegrenzt werden kann.

Ich möchte hier aber darauf hinweisen, dass der Vorgang der Erection und der Ejaculation wohl nicht allein im Rückenmark, sondern zum Theil vielleicht auch in dem im Becken reichlich entwickelten sympathischen Gangliengeflecht ausgelöst wird.

Immer mehr in das Gebiet der Hypothese begeben wir uns, wenn wir versuchen, die nervösen Blasenstörungen zu erklären. Bei allen oberhalb des Conus gelegenen Querschnittserkrankungen haben wir es mit einer Erschwerung der Harnentleerung oder gleich mit einer völligen Ischurie zu thun. Solche Verhältnisse sind am leichtesten zu erklären. Die Fasern, welche dem Grosshirn die Empfindung einer übermässig gefüllten Blase zuführen und diejenigen, welche von dort zu den Blasencentren im Conus ziehen und den Impuls zur Harnentleerung auslösen, sind unterbrochen. Beim erwachsenen Menschen kann es augenscheinlich ohne Anregung vom Grosshirn aus nicht zur Urinentleerung kommen, der Reflex kann also nicht allein im Conus zu Stande kommen.

Merkwürdiger Weise treffen wir ganz dasselbe klinische Bild, nämlich Ischuria paradoxa, Harnträufeln und schliesslich Incontinentia urinae, ebenso bei den höheren Querschnittsunterbrechungen, wie auch bei Erkrankungen des Conus selbst und bei Störungen unterhalb des Conus. So bestand im Falle Fleischmann (Fall 1), bei welchem Patienten es sich wahrscheinlich um eine traumatische Conuszertrümmerung handelt, anfänglich Harnverhaltung. Nachdem Patient Monate lang katheterisirt worden war, stellte sich allmählich Inconti-

nentia urinae ein. Auch in dem Fall D. (Fall 6), wo nur die alleruntersten Nerven der Cauda equina durch eine Geschwulst comprimirt waren, war anfänglich als störendstes Symptom Ischuria paradoxa aufgetreten. Ganz ebenso war es bei dem Patienten Jourdan (Fall 7). Auch dieser Kranke musste lange Zeit katheterisirt werden; erst nach Verlauf von Monaten stellte sich Incontinentia vesicae ein.

Wir haben also anfänglich stets das gleiche klinische Bild in Bezug auf die Blasenstörungen. nämlich Ischurie, einerlei ob die Störung central- oder peripherwärts von den Blasencentren im Conus liegt, oder ob die Centren selbst zerstört sind.

Am besten lässt sich diese auffällige Thatsache dadurch erklären, dass der Sphincter vesicae durch Fasern aus dem sympathischen Gangliengeflecht in seinem Tonus erhalten wird. Dieses Centrum wird seinerseits wieder durch die untersten Fasern der Cauda equina und dadurch von der grauen Substanz im Conus beeinflusst; direct vom Rückenmark ziehen Fasern zum Musculus detrusor vesicae. Nur durch eine solche Hypothese, glaube ich, lässt es sich erkläreu, dass bei Erkrankungen unterhalb und oberhalb des Conus und bei solchen des Conus selbst immer dasselbe Bild der Ischuria paradoxa resultirt.

Mit diesem Versuche einer Erklärung stehe ich allerdings zur Zeit allein, doch scheint er mehr für sich zu haben, als die Annahme eines tonischen Sphinktercentrums im Rückenmark, das dort von einem Detrusorcentrum getrennt sein soll.

Wäre diese Annahme richtig, so müsste doch auch zuweilen eine primäre Incontinentia urinae auftreten, während eine solche nach den klinischen Erfahrungen, die mir zur Verfügung stehen und die in der Literatur niedergelegt sind, immer erst nach längerem Bestehen der Harnverhaltung entsteht. Erst wenn durch langewährende Retentio urinae und durch Cystitis der Sphincter vesicae übermässig in Anspruch genommen war, erschlafft dieser Ringmuskel, dessen letztes motorisches Innervationscentrum, wie ich vermuthe, im sympathischen Gangliengeflecht liegt.

Ganz anders freilich, wie bei der Querschnittserkrankung des Conus und bei Läsionen oberhalb und unterhalb desselben, liegen die Verhältnisse bei der Tabes dorsalis. Bei dieser Krankheit tritt oft primär Incontinentia urinae ein, ohne dass es vorher zur Harnverhaltung gekommen wäre. Eine sichere Entscheidung darüber, ob diese Störung auf einer Erkrankung der sensiblen oder, was mir nach den Resultaten der pathologisch-anatomischen Untersuchungen unwahrscheinlich dünkt, der motorischen Leitungsbahnen beruht, ist zur Zeit wohl kaum möglich.

Da bei der Tabes viscerale Krisen, die wohl zweifellos auf eine Miterkrankung des sympathischen Nervengeflechts zurückzuführen sind,

nicht selten beobachtet werden, so scheint es nicht unmöglich, dass auch die Incontinentia urinae bei der Tabes durch eine Erkrankung der zur Blase gehörigen sympathischen Ganglien bedingt ist. Dazu kommt noch, dass die sensiblen Fasern der Blase gelitten haben, so dass das klinische Bild der Blasenlähmung bei der Tabes sich aus einer Reihe von Störungen zusammensetzt.

Die Centren für den Ischio- und Bulbocavernosus sind sicher in den Conus zu verlegen. Diese Muskeln können sowohl am Schlusse der Urinentleerung willkürlich contrahirt werden, als auch bei der Ejaculatio seminis lediglich durch den Reflex in Action treten.

Die Mastdarmstörungen bestanden jedesmal in einer Lähmung des Sphincter ani. Trotzdem lag in fast allen Fällen anfänglich Kothverhaltung vor, und nur nach langen Pausen, meist nach dem Gebrauche von Abführmitteln, erfolgte Stuhl, der dann, ohne zurückgehalten werden zu können, ohne Empfindung abging.

Mit dem Geburtsvorgang hat der Conus medullaris und seine Ganglienzellen, wie der von Higier beschriebene Fall zeigt, gar nichts zu thun.

7. Differentialdiagnose.[1])

Bei nervösen Erkrankungen in der unteren Körperhälfte ist nicht nur zu entscheiden, ob eine spinale Erkrankung oder eine Caudaaffection vorliegt, sondern es ist auch immer an die Möglichkeit einer rein peripherischen Störung zu denken. Es kann sich dann um die Erkrankung eines einzelnen oder mehrerer Nerven handeln. Derartige Störungen sind bekanntlich an den unteren Extremitäten gar nicht selten (Ischias, Neuritis).

Als Merkmal der peripherischen Erkrankung wird aber immer nachzuweisen sein, dass sich die Störungen auf das Gebiet eines einzigen Nerven und zwar streng auf dessen Verbreitungsbezirk beschränken und somit meist einseitig sind. Solche Erkrankungen gehen meistens mit heftigen Schmerzen einher, und zwar ist gewöhnlich der Nerv selbst und nicht selten auch die von ihm versorgte Musculatur druckempfindlich (Druckpunkte bei der Ischias!). Anästhesien sind, wie überhaupt bei peripherischen Erkrankungen, so auch bei der Ischias weniger deutlich und meist gar nicht nachzuweisen. Gegen eine peripherische Erkrankung spricht das Ergriffensein von Blase und Mastdarm, deren Functionsstörung bei reiner Neuritis wohl noch nie beobachtet ist. Gegen Ischias spricht des Weiteren eine symmetrische bilaterale Vertheilung der sensiblen Reizerscheinungen. Immerhin kann die Entscheidung, ob es sich um eine peripherische Störung oder um eine solche inner-

1) Zur besseren Uebersicht der differentialdiagnostischen Merkmale sind dieselben am Schlusse der Arbeit in einer Tabelle zusammengestellt.

halb des Wirbelkanals handelt, eine recht schwierige sein, und manche Caudaaffection wurde so lange als Ischias behandelt, bis endlich auch Störungen höher oben, in den Blasen- und Mastdarmfunctionen dazu traten und es dann zu irgend welchen energischen, therapeutisch aussichtsvollen Eingriffen zu spät war.

Die multiple Neuritis (auf alkoholischer oder anderweitig toxischer Basis) führt auch oft zu Lähmungen in den unteren Extremitäten. Diese sind aber dann meist doppelseitig, gewöhnlich ziemlich genau auf das Gebiet eines oder mehrerer peripherischer Nerven localisirt. Die Schmerzen sind nicht so ausgesprochen dem Verlauf der Nerven entsprechend, die Musculatur ist bei dieser Krankheit in hohem Grade druckempfindlich. Was uns aber die Diagnose „multiple Neuritis" immer erleichtert oder sichert, ist der Umstand, dass bei dieser Erkrankung fast regelmässig auch Lähmungen in der oberen Körperhälfte nachzuweisen sind.

Zu den peripherischen Lähmungen im weiteren Sinne des Wortes sind auch die Erkrankungen zu rechnen, in denen die Nerven gleich bei ihrem Austritt aus dem Wirbelkanal geschädigt werden. Solche Fälle sind, wie der klinische Theil dieser Abhandlung zeigt, in welchem wir zwei solche Krankheitsbilder mittheilen konnten, gar nicht sehr selten.

Von den rein peripherischen Erkrankungen, wie der Ischias, lassen sie sich meist leicht unterscheiden. Einmal werden die Schmerzen, die auch hier das Krankheitsbild beherrschen, nicht nur im Verlaufe des comprimirten Nerven, sondern vorzüglich auch auf das Kreuzbein localisirt, zweitens haben wir neben der Läsion der Nerven der unteren Extremität bald auch Ausfallserscheinungen von Seite der Blase und des Mastdarms. Denn ein im Becken sitzender, vielleicht dem Kreuzbein anhaftender Tumor wird bei seinem weiteren Wachsthum die zur Blase, zu den Genitalien und zum Mastdarm ziehenden Nerven nicht verschonen. Das wichtigste Symptom aber für die Differentialdiagnose bei dieser Erkrankung ist, dass wir es nicht mit einer Störung in einzelnen scharf umschriebenen Nervengebieten zu thun haben, sondern dass mehr der Charakter der Plexuslähmung vorliegt. Denn die Nervenbahnen werden meist nicht dort, wo die Bündel schon als einzelne Nerven (z. B. als Nervus peroneus) aus dem Plexus ziehen und auseinandertreten, von der Schädigung betroffen, sondern sie werden gleich nach ihrem Austritt aus den Sacrallöchern, also im Plexus sacralis oder bevor sie sich zu diesem vereinigt haben, alterirt.

Es kann deshalb unter Umständen sehr schwierig, ja fast unmöglich sein, solche Plexuserkrankungen von Affectionen der Cauda equina zu unterscheiden. Leicht ist die Diagnose, wenn der tastende Finger

vom Mastdarm aus die comprimirenden Geschwulstmassen oder eine Knochenverschiebung (Einkeilung, Fractur mit Callus, wie in Fall 4) fühlen kann. Von den klinischen Symptomen spricht eine strenge Einseitigkeit der Beschwerden, die längere Zeit als solche bestehen bleibt, für einen extravertebralen Sitz der Läsion (vergleiche Fall Jourdan). Ein wachsender Tumor im Wirbelkanal wird bald dessen ganzen Inhalt comprimiren, während eine Geschwulst in der Kreuzbeinwölbung schon recht gross sein und sich doch noch auf das Gebiet eines Plexus sacralis beschränken kann (vergleiche Fall Jourdan). Liegt die Neubildung aber median oder handelt es sich um rasch wachsende und multiple Geschwulstmassen oder um traumatische Kreuzbeinläsionen, so wird, wie aus dem oben Gesagten zu ersehen ist, die Unterscheidung zwischen extra- und intravertebraler Störung recht schwierig.

Ueber die Differentialdiagnose zwischen Cauda- und Conus-Erkrankungen ist eine grosse Literatur vorhanden. Diese stützt sich aber mehr auf theoretische Erwägungen und auf Vermuthungen, als auf durch pathologisch-anatomische Befunde begründete und bestätigte Thatsachen.

Die Cauda equina ist als ein Bündel von Wurzelfasern anzusehen und nicht, wie man öfters, so z. B. bei Thorburn liest, als ein Bündel peripherischer Nerven. Wir haben also in der Cauda equina sensible und motorische Nerven noch getrennt von einander. Die Vereinigung dieser Wurzeln findet erst hinter den in den Kreuzbeinlöchern liegenden Spinalganglien statt. Die klinischen Symptome bei Caudaaffectionen haben auch immer den Charakter von Wurzelläsionen, d. h. einerseits schlaffe motorische Lähmung und andererseits sehr heftige sensible Reizerscheinungen. Dieses Krankheitsbild wird seit Langem mit dem Namen „Paraplegia dolorosa" zusammengefasst. Die heftigen, lange Zeit hindurch bestehenden Schmerzen sind das Allerwesentlichste, was wir für die Diagnose Caudaerkrankung anführen können, und zwar dauern die Schmerzen meist schon geraume Zeit, bevor objective Sensibilitätsstörungen (Anästhesien) nachzuweisen sind. Die Schmerzen sind selten beständig, sie exacerbiren anfallsweise. Durch Druck oder Percussion des Sacrums oder der unteren Lendenwirbel können sie meist ausgelöst oder verstärkt werden.

In der Kreuzbeingegend oder in der unteren Lendenwirbelsäule localisirt, strahlen sie nach dem äusseren Fussrande und dem oberen Verlauf des Ischiadicus folgend aus; gar nicht selten strahlen die Schmerzen zuerst in die Blase aus.

Charakteristisch für Caudaerkrankungen, hauptsächlich für solche, die durch Tumor- oder Narbenbildung bedingt sind, ist der ganz langsame Beginn der Störungen.

Zuerst treten Schmerzen nur bei Körperbewegungen auf, später auch spontan, sie werden continuirlich, steigern sich allmählich zu unerträglicher Heftigkeit, und erst, wenn die Schmerzen längere Zeit bestanden haben, lassen sich Anästhesien nachweisen. Letztere sind circumscript und zuerst meist auf die Hautpartien um den After und am Damm localisirt. Die Anästhesie ist bei reiner Caudaerkrankung eine vollständige, alle Empfindungsqualitäten gleichmässig umfassende.

Von den motorischen Lähmungen ist zu bemerken, dass sie gewöhnlich erst längere Zeit nach dem Auftreten der Schmerzen eintreten. Sie stellen sich meist langsam und allmählich ein und sind häufig, wie die sensiblen Reizerscheinungen, anfänglich auf der einen Seite etwas mehr ausgeprägt als auf der anderen, d. h. die Lähmungserscheinungen sind bei Caudaerkrankungen gewöhnlich nicht streng symmetrisch.

Die motorischen Lähmungen sind stets schlaffe und mit Entartungsreaction verbundene. Die Sehnenreflexe im Bereich der gelähmten Musculatur sind erloschen, die Muskeln werden mit der Zeit atrophisch.

In typischen Fällen bietet die Erkennung einer Caudaerkrankung keine allzugrosse Schwierigkeiten dar. Dagegen ist die Bestimmung, in welcher Höhe der Cauda die Läsion zu suchen ist, oft recht schwer. Es mag vielleicht auch hier, wie bei den Rückenmarkserkrankungen die Regel aufgestellt werden, die Störung möglichst hoch zu suchen. Die Nerven, welche Blase und Mastdarm versorgen, können während ihres ganzen Verlaufes durch die Cauda geschädigt werden und es ist erwiesen [1]), dass bei hoch gelegenen Caudaerkrankungen diese in der Mitte liegenden, am weitesten unten austretenden Nerven meist zuerst leiden. Die Läsion der Cauda muss mindestens in eine Höhe localisirt werden, die dem Austritt der obersten Wurzeln, an denen noch Reizsymptome nachzuweisen sind, entspricht.

Ein Symptom, das sehr werthvoll sein kann, ist die Empfindlichkeit der Wirbel. Wenn auch keineswegs in stets entscheidender Weise, so kann uns doch die Empfindlichkeit einzelner Wirbel gegen Druck oder Beklopfen einen Fingerzeig geben.

Die Störungen in der Blasen- und Mastdarmfunction haben bei Caudaerkrankungen gar nichts Charakteristisches. Sie treten häufig als erstes Symptom auf. Nur der Umstand spricht für eine Caudaläsion, wenn gleichzeitig mit der Lähmung der Blasen- und Mastdarmmuskeln heftige Schmerzen in diese Gegend ausstrahlen.

War für die Erkrankung der Cauda equina ein langsamer Beginn der Störungen charakteristisch, so ist ein rascher Eintritt der Ausfalls-

1) Vgl. die Publication von Lachmann.

erscheinungen meist für eine Conusaffection ausschlaggebend. Bei einem Trauma allerdings werden in beiden Fällen die Störungen plötzlich auftreten. Wenn solche sich aber ohne vorhergegangene Gewalteinwirkung in ganz kurzer Zeit ohne Schmerzen entwickeln, so müssen wir meist eine spinale Erkrankung, eine Myelitis, annehmen.

Das Fehlen von sensiblen Reizerscheinungen spricht gegen eine Mitbetheiligung der Wurzeln, das Vorhandensein von Schmerzen lässt eine Erkrankung des Conus aber nicht ausschliessen, da ja auch bei dieser eine Mitbetheiligung der umgebenden und einstrahlenden Wurzeln erfolgen kann.

Treten anästhetische Zonen auf, ohne dass vorher Schmerzen bestanden hätten, so weist dies mit Sicherheit auf eine spinale Störung hin. Die Sensibilität ist dann, worauf unter Anderen hauptsächlich Raymond hinweist, häufig nicht für alle Qualitäten gleichmässig alterirt (Dissociation der Empfindung). Die Tastempfindung kann dann noch erhalten bleiben, während für Schmerz- und Temperatureindrücke Unempfindlichkeit besteht.[1]) Findet man oberhalb der anästhetischen Zone Hyperästhesie, so ist das auch ein Zeichen, welches für eine spinale Affection spricht.

Die Symmetrie der Symptome, die völlige Gleichseitigkeit der Ausfallserscheinungen wurde wiederholt als ein Merkmal angeführt, das auf einen medullären Sitz der Erkrankung hinweisen soll. Es ist nicht zu leugnen, dass im Conus die beiderseitigen Nervencentren und die Nervenbahnen auf den engsten Raum zusammengedrängt sind und somit eine Erkrankung dort wohl meistens völlig gleichseitige Störungen verursachen wird. Doch muss darauf hingewiesen werden, dass eine solche Gleichseitigkeit vielfach auch bei Caudaerkrankungen, hauptsächlich dann, wenn dieselben länger bestanden haben und schliesslich die beiderseitigen Wurzeln ganz gleichmässig geschädigt wurden, beschrieben wurde, dass somit in der Symmetrie der Symptome durchaus kein sicheres Erkennungsmerkmal für Conusläsionen zu sehen ist.

Von Thorburn wird hervorgehoben, dass die trophischen Störungen bei Conusaffectionen viel ausgedehnter seien und hauptsächlich viel rascher und zerstörender eintreten, als bei Caudaerkrankungen.

---

1) Nach Raymond soll auch der Symptomencomplex von Brown-Séquard (auf der einen Seite mehr motorische, auf der anderen sensible Störungen) für Conusaffectionen charakteristisch und somit zur Differentialdiagnose verwerthbar sein. Ein solcher kann ja wohl bei Erkrankungen im Lendenmark und im oberen Kreuzmark vorkommen. Bei Störungen im eigentlichen Conus ist er meines Wissens noch nicht beschrieben worden und kann m. E. auch nicht zu Stande kommen, da die Faserverhältnisse hier ganz andersartig sind wie im oberen Theil des Rückenmarkes.

Uns selbst fehlen darüber die Erfahrungen. Diese Behauptung erscheint aber durchaus wahrscheinlich. Bei der Erkrankung der Cauda equina mögen die Dekubitalgeschwüre langsamer entstehen; dass sie aber schliesslich auch recht umfangreich werden können, beweisen unsere klinischen Beobachtungen.

Die motorischen Ausfallserscheinungen bei Erkrankung des Kreuzmarkes haben wenig Charakteristisches. Ebenso wie bei Caudaaffectionen liegt immer schlaffe Lähmung vor und die Muskeln geben bei beiden Arten von Erkrankung Entartungsreaction.

Bei den spinalen Läsionen tritt die degenerative Atrophie der Muskeln aber entschieden rascher und stärker ein als bei reiner Wurzelerkrankung, was wohl darauf zurückzuführen ist, dass bei der letzteren Erkrankung doch selten alle Nervenfasern auf einmal und so vollständig zu Grunde gehen, wie die Nervenzellen bei der Myelitis.

Fibrilläre Zuckungen in einzelnen Muskeln wurden bisher immer als ein sicheres Symptom für den medullären Sitz der Erkrankung angesehen, sie sollen beweisen, dass sich die Ganglienzellen dort in einem gewissen Reizzustande befinden. In einem oben mitgetheilten Falle (Patient Jourdan) konnten aber, obgleich es sich zweifellos um eine extravertebrale Zerstörung der Nervenbahnen gehandelt hat, vorübergehend fasciculäre Zuckungen in der rechten Adductorenmusculatur beobachtet werden. Demnach sind Muskelzuckungen nicht als absolut sicheres Zeichen einer spinalen Affection anzusehen.

Die motorischen Ausfallserscheinungen treten bei den Markläsionen verhältnissmässig immer viel mehr hervor als die sensiblen. Die Blasen- und Mastdarmstörungen und, falls das obere Sacralmark mitbetheiligt ist, die Lähmungen in der Unterschenkelmusculatur sind sehr viel störender, als die Anästhesien, die bei einer medullären Erkrankung keine quälenden Schmerzen im Gefolge haben.

Aus dem Verhalten der Reflexe will Raymond auch einen Anhaltspunkt für die Differentialdiagnose gefunden haben. Er spricht von einer „Dissociation des reflexes (Abolition du reflexe rotulien, exagération du clonus du pied)". Ob der Ausdruck „Dissociation" der Reflexe gut gewählt ist, darüber lässt sich streiten. Die Reflexe werden bei Störungen in den peripherischen Nerven und bei solchen in der Cauda ganz ebenso erloschen sein, wie bei Erkrankungen des Markes selbst. Nur der Umstand, dass beim Erloschensein des tiefer zu localisirenden Reflexes der nächst höhere auffällig gesteigert ist, spricht für einen medullären Sitz der Läsion.

Aus dem weiteren Verlaufe der Erkrankung lässt sich manchmal auch ein Schluss auf deren Localisation ziehen.

Der von Valentini ausgesprochene Satz, dass sich bei Verletzungen des Conus terminalis „nicht ein einziges Symptom eine Spur bessert", lässt sich nicht in seiner ganzen Schroffheit aufrecht erhalten. Functionsbehinderungen, die durch den Druck des entzündlichen Exsudates bei Myelitis oder durch traumatische Compression bedingt waren, können beim Nachlassen des schädigenden Momentes zweifellos gebessert werden. Immerhin ist es aber richtig, dass im Conus ebensowenig wie im übrigen Rückenmark Ganglienzellen, die zu Grunde gegangen sind, wieder neu entstehen können, dass somit die durch Untergang von nervösem Gewebe im Conus bedingten Störungen irreparabel sind.

Anders liegen die Verhältnisse in der Cauda equina, die sich als ein Bündel von Wurzelfasern beim Nachlassen des schädigenden Momentes wieder vollständig erholen kann, wenn nur die trophischen Centren der motorischen Fasern im Rückenmark und die der sensiblen in den Spinalganglien intact bleiben. Von dort aus kann beim Aufhören der comprimirenden Einwirkung eine Regeneration von Axencylindern und Markscheiden wieder erfolgen.

Praktisch wird allerdings nur selten eine spontane wesentliche Besserung bei Caudaerkrankungen, wie wir eine solche im Falle 3 beobachten konnten, eintreten. Ja im Gegentheil wird bei Caudacompressionen, die doch meistens durch wachsende Tumoren verursacht werden, vielfach eine stete Verschlimmerung zu constatiren sein.

Am schwierigsten ist die Diagnose und die Deutung der Symptome, wenn Conus und Cauda gleichzeitig ergriffen sind, wie es nach Traumen, die auf die beiden ersten Lendenwirbel einwirkten, und bei Tumoren, die in dieser Höhe sitzen, wiederholt beobachtet wurde. In erster Linie leidet dann allerdings immer das viel zartere Gewebe und die feineren Gebilde des Conus (vergleiche die autoptischen Befunde von Oppenheim, Schultze und Sarbó), während die derberen Fasern der umgebenden Nervenbündel viel widerstandsfähiger sind. Ganz vereinzelt steht in der Literatur unsere Beobachtung (Fall Haag), dass die den Conus umgebenden Caudawurzeln durch eine acute Entzündung zerstört sind, während der Conus selbst intact geblieben ist.

Schliesslich ist es aber sehr wohl möglich, dass beide Gebilde unter einem Trauma oder der von einem Tumor ausgeübten Compression leiden. Das daraus resultirende Krankheitsbild ist sehr complicirt und und es wird wohl nur in seltenen Fällen gelingen, dasselbe richtig zu deuten.

Wenn nun auch in den letztgenannten Fällen die Verhältnisse sehr schwierig zu beurtheilen sind, so kann doch die Mehrzahl der zur Beobachtung kommenden Krankheitsbilder von Conus- oder Cauda-

läsionen oder von Erkrankungen der peripherischen Ausläufer dieser Nervenbündel bei Würdigung aller Symptome und bei Berücksichtigung der Anamnese annähernd richtig erkannt werden. Von wie grosser Bedeutung die Differentialdiagnose zwischen diesen Erkrankungen ist, leuchtet ein, wenn man erwägt, dass in dem einen Fall, bei Compression der Cauda equina durch Entfernung der Schädlichkeit vielleicht Heilung zu erzielen ist[1]), während bei Erkrankung des Conus medullaris von jedem operativen Eingriff als völlig aussichtslos abzurathen ist. Auch bei Plexuserkrankungen können wir hoffen, durch Entfernung des schädigenden Momentes Heilung oder Besserung zu erzielen, bei rein peripherischen Affectionen, wie Ischias und Neuritis, sind spontane oder therapeutisch bedingte Besserungen möglich.

Eine richtig gestellte Differentialdiagnose hat also nicht nur klinisch-theoretisches Interesse, sondern auch praktisch eine recht grosse Bedeutung. Zur Erkenntniss solcher Erkrankungen müssen aber noch weiter gut beobachtete Fälle, die durch autoptischen Befund controllirt sind, gesammelt werden und muss noch mehr, als es bisher geschehen ist, auf die feinere Anatomie des Conus eingegangen werden. Dann wird es uns öfters als bisher gelingen, eine der Operation zugängliche Cauda- oder Plexuserkrankung rechtzeitig als solche zu erkennen und mit scharfer Localisationsdiagnose dem Chirurgen zur Operation zu überweisen. Die Schwierigkeiten eines chirurgischen Eingriffes sind bei der modernen Technik keine allzugrossen und die Aussicht auf Erfolg bei chirurgischen Eingriffen am Kreuzbein und an der Lendenwirbelsäule entschieden besser, als bei Operationen an der übrigen Wirbelsäule und am Schädel.

Ist die Geschwulstbildung, welche die Cauda equina comprimirt, inoperabel, so kann solchen Kranken in ihrem qualvollen Zustande vielleicht noch durch Durchschneiden der Caudafasern oberhalb der Neubildung Linderung verschafft werden.

Die Ergebnisse der anatomischen Untersuchungen seien hier am Schluss der Arbeit noch in folgenden Sätzen kurz zusammengefasst:

1. Im untersten Rückenmarksabschnitt werden die vorderen Wurzeln sehr spärlich, während die hinteren Wurzeln noch zahlreich und auffällig kräftig entwickelt sind.

2. Vom dritten Sacralsegment ab entbehren die Vorderhörner der grossen motorischen Ganglienzellen. Dafür treten

---

1) Vgl. Laquer, Neurolog. Centralblatt. 1891. Nr. 7.

in den untersten Sacralsegmenten an der Uebergangszone vom Vorderhorn zum Hinterhorn Gruppen von grossen, multipolaren Ganglienzellen auf.

3. Im unteren Sacralmark (Conus) strahlen aus den Hintersträngen Fasern büschelförmig nach vorne in die graue Substanz. Die hintere graue Commissur geht dadurch vom zweiten Sacralsegment ab verloren.

4. Die Pyramidenseitenstrangbahnen reichen nur bis zum dritten Sacralsegment nach unten. Von hier ab werden die Hinterseitenstränge von Bahnen anderer Herkunft eingenommen.

5. Von den in der intermediären Zone zwischen Vorder- und Hinterhörnern gelegenen Ganglienzellengruppen strahlen zahlreiche Fasern nach den Hinterseitensträngen zu aus.

6. Den Hinterseitensträngen der unteren Sacralsegmente liegen Wurzeln unmittelbar an und es ist der **directe Uebergang** von Nervenfasern der Seitenstränge in hintere Wurzeln nachzuweisen.

7. Das untere Sacralmark, der Conus terminalis, unterscheidet sich also in seinem histologischen Aufbau wesentlich vom übrigen Rückenmark.

8. Dem unteren Rückenmarksabschnitt liegen mitunter kleine Spinalganglien an, es ist somit das Vorkommen solcher Gebilde auch **innerhalb** der Dura mater zu constatiren.

9. In die zu unterst einmündenden hinteren Wurzeln sind nicht selten Ganglienzellen eingelagert, wie sich solche sonst nur in Spinalganglien finden.

10. Die Hinterstränge sind das erste Fasersystem, welches sich nach unten zu auflöst. Der Centralkanal erweitert und öffnet sich jedesmal auf Kosten derselben nach hinten zu.

11. Im unteren Rückenmarksabschnitt enthalten die Hinterstränge zum grössten Theil centrifugalleitende Fasern. Die diese Fasern beherbergenden Bündel (das ovale Feld des Lendenmarks, das dorsomediale Sacralbündel und das dreieckige Feld) verhalten sich bei absteigenden Degenerationen sehr verschieden.

12. Die absteigende Degeneration in den Hintersträngen des Lumbal- und Sacralmarkes kommt nur bei fast vollständiger Querschnittsunterbrechung zu Stande, sie reicht

selten bis über das dritte Sacralsegment nach unten, das dreieckige Feld bleibt also fast immer erhalten.

13. In den Seitensträngen der unteren Sacralsegmente, speciell auch in den dorsalen Partien derselben finden sich niemals absteigende Degenerationen.

14. Der Faserausfall bei der Tabes dorsalis verhält sich im Sacralmark ganz ebenso wie bei Caudacompressionen. Bei beiden Erkrankungen ist die Degeneration in den Hintersträngen des untersten Rückenmarksabschnitts eine sehr geringe.

15. Die aufsteigende Degeneration der sensiblen Bahnen in den Hintersträngen des Rückenmarks findet in **gleicher Weise** statt, wenn die Schädigung die Cauda equina selbst betroffen hat, oder wenn sie peripherwärts von den Spinalganglien auf den Plexus ischiadicus eingewirkt hat.

16. In den drei zur Autopsie gekommenen Cauda- und Plexuserkrankungen liess sich mit der **Marchi**'schen Methode **jedesmal** eine aufsteigende Degeneration in den **vorderen,** motorischen Wurzeln nachweisen, die bis zu den grossen Vorderhornganglienzellen nach oben zu verfolgen war.

17. Es giebt eine scheinbar primäre, acut-entzündliche Affection der Cauda equina, welche ganz ähnliche Symptome wie Conuserkrankungen macht.

Für die Ueberlassung des reichhaltigen anatomischen und klinischen Materiales, sowie für die gütigen Rathschläge bei der Abfassung und bei der Durchsicht der vorliegenden Arbeit darf ich meinem verehrten Lehrer und Chef, Herrn Prof. von Strümpell, auch an dieser Stelle meinen verbindlichsten Dank sagen.

Uebersichtstabelle der einzelnen Symptome, welche für die marksabschnittes und der davon ausgehenden

	Entstehung der Störungen	Sensible Reizerscheinungen	Sensible Ausfallserscheingn.	Motorische Reizerscheinungen
Erkrankung des unteren Rückenmarksabschnittes.	Meist rasch innerhalb weniger Tage (Myelitis).	Fehlen meist völlig.	Treten frühzeitig auf, event. dissociirte Empfindungslähmung.	Fibrilläre Zuckungen, unwillkürliche Bewegungen.
Erkrankung der Cauda equina.	Da es sich gewöhnlich um Compressionen durch Tumoren handelt, langsam, bei Trauma plötzlich.	Ausserordentlich heftig, anfallsweise, durch Druck und Stoss auslösbar, in die Blasengegend und den Plexus ischiadicus ausstrahlend.	Treten meist erst nach längerem Bestehen der Schmerzen ein. Anästhesie für alle Empfindungsqualitäten gleichmässig.	Fehlen.
Plexuscompressionen.	Allmälig.	Heftige. meist einseitige Schmerzen, nach dem Verlauf der einzelnen Nerven ausstrahlend. Beklopfen des Kreuzbeines schmerzhaft.	Anästhesien treten erst spät, nach langem Bestehen der Schmerzen auf.	Sind sehr selten.
Peripherische Nervenerkrankungen.	Innerhalb weniger Tage.	Bei Ischias heftige, dem Verlauf des Ischiadicus entsprechende Schmerzen; Druckpunkte. Bei der Neuritis sind auch die Muskeln sehr empfindlich.	Fehlen sowohl bei der Ischias, wie auch meistens bei der Neuritis.	Fehlen.

Differentialdiagnose bei Erkrankungen des unteren Rücken-Nervenbündel belangreich sind.

Motorische Lähmungen	Verhältniss der Ausfallserscheinungen zu einander	Störungen der Geschlechts-, Blasen- u. Mastdarmfunction	Weiterer Verlauf der Krankheitserscheinungen
Entwickeln sich meist rasch, beschränken sich bei Störungen im Conus auf die Blasen-, Mastdarm- und Dammmuskeln, bei Störungen im oberen Kreuzmark werden die Muskeln der unteren Extremität nach ihrer segmentären Kernanordnung ergriffen. Schlaffe Lähmung, die bald zu starker Atrophie führt.	Die motorischen Lähmungen treten viel störender hervor als die Anästhesien.	Die Blasen- und Mastdarmfunction liegt immer darnieder, die Erection kann noch erhalten sein.	Wesentliche Besserung oder gar Heilung ausgeschlossen.
Entwickeln sich erst nach längerem Bestehen der Schmerzen allmälig.	Vorwiegen der sensiblen Reizerscheinungen.	Potenz ebenso wie die Blasen- und Mastdarmfunction in gleicher Weise gelähmt.	Beim Nachlassen der schädigenden Einwirkung oder bei der operativen Ausschaltung derselben Besserung und Heilung wohl möglich.
Muskellähmungen treten erst lange Zeit nach Beginn der sensiblen Reizerscheinungen auf.	Die sensiblen Reizerscheinungen beherrschen das Krankheitsbild.	Je nach Ausbreitung der Störung sehr verschiedene Symptome. Die Potenz kann bei Blasen- und Mastdarmlähmungen erhalten bleiben.	Besserung und Heilung wohl möglich.
Fehlen bei der Ischias; entwickeln sich bei der Neuritis den einzelnen peripherischen Nerven entsprechend.	Bei Ischias nur sensible Reizerscheinungen, bei Neuritis wiegen die motorischen Lähmungen vor.	Blasen- und Mastdarmstörungen fehlen stets, die Potenz bleibt immer erhalten.	Prognose günstig; sowohl bei Ischias, als auch bei Neuritis, wenn nicht anderweitige Complicationen (Athemlähmung) eintreten, meist Restitutio ad integrum.

Literatur.

Bechterew, Ueber Affection des Conus medullaris und der Cauda equina. Wratsch 1890. Nr. 39. Refer. i. neur. Centralbl. 1891. S. 153.

Bernhard, Klinischer Beitrag zur Lehre von der Innervation der Blase und des Mastdarms und der Geschlechtsfunction. Berl. klin. Wochenschr. 1888. Nr. 32.

Bräutigam, Vergleichend anatomische Untersuchungen des Conus medullaris. Arbeiten a. d. Labor. des Prof. Obersteiner in Wien. 1. Heft. Wien 1892.

Bregmann, Zur Lehre von den Erkrankungen des unterst. Rückenmarkabschnittes. Neurol. Centralblatt 1897. S. 887.

Bruce, On the Endogenous or intrinsic fibres in the Lumbo-Sacral Region of the Cord. Brain 1897.

Clemens, Beitrag zur Casuistik der Erkrankungen am unteren Ende des Rückenmarkes. Deutsche Zeitschrift für Nervenheilkunde. Bd. IX. 1897.

Darkschewitz, Zur Frage von den secundären Veränderungen der weissen Substanz des Rückenmarkes bei Erkrankungen der Cauda equina. Neurol. Centralblatt 1896. S. 5.

Dexler, Combinirte Schweiflähmung und Sphinkterenparalyse des Pferdes. Wiener klin. Wochenschrift 1897. Nr. 13.

Dufour[1]), Contribution à l'étude des lésions des nerfs de la queue de cheval et du cône terminal. Thèse de Paris 1896.

Eisenlohr, Meningitis spinalis chronica der Cauda equina. Neurol. Centralblatt 1884. S. 72.

Eisler, Der Plexus lumbosacralis des Menschen. Anatomischer Anzeiger 1891. S. 274.

Eulenburg, Beitrag zu den Erkrankungen des Conus medullaris und der Cauda equina beim Weibe. Zeitschr. f. klin. Med. 1891. Bd. 18. S. 547.

Fellner, Ueber die Innervation des Rectum. Centralblatt für med. Wissenschaft 1882. Nr. 22, citirt nach Sa'rbó.

Grasset et Vessel, Leçons de clinique médicale. Montpellier 1896. p. 155. Des Paralysies nucléaires des nerfs sacrés.

Higier, Centrale Hämatomyelie des Conus medullaris. Deutsche Zeitschr. für Nervenheilkunde 1896. Bd. IX.

Hoche, Beiträge zur Kenntniss des anatom. Verhaltens der menschlichen Rückenmarkswurzeln. Neurolog. Centralblatt 1891.

---

1) Von Dufour ist die grosse französische Casuistik über Conus- und Caudaerkrankungen gesammelt.

Hofrichter, Ueber aufsteigende Degeneration des Rückenmarks auf Grundlage pathol.-anatom. Befunde. Dissert. Jena 1883.

Huber, Ein bemerkenswerther Fall von traumatischer Blasen- und Mastdarmlähmung mit umschriebener Anästhesie. Wiener medicin. Wochenschrift 1888. 39 und 40.

Kahler, Fractur der Lendenwirbelsäule. Läsion der Cauda equina. Prager medic. Wochenschrift 1882. S. 343, citirt nach Manner.

Kirchhoff, Zur Localisation des Centrum ano-vesicale im menschlichen Rückenmark. Archiv für Psychiatrie 1884. Bd. 15. S. 607.

G. Kapsammer und J. Pal, Ueber die Bahnen der motorischen Innervation der Blase und des Rectums. Wiener klin. Wochenschr. 1897. Nr. 22.

Kocher, Die Verletzungen der Wirbelsäule zugleich als Beitrag zur Physiologie des menschl. Rückenmarkes. Mittheilungen aus den Grenzgebieten der Medic. 1. Band. IV. Heft. S. 636. Läsionen des Lumbosacralmarkes.

Köster, Ein Beitrag zur Differentialdiagnose der Erkrankungen des Conus terminalis und der Cauda equina. Deutsche Zeitschr. für Nervenheilkunde 1897. Bd. IX.

Derselbe, Zur Casuistik der Erkrankungen des Conus terminalis. Deutsche Zeitschr. f. Nervenheilkunde. Bd. XII. S. 344.

Lachmann, Gliom im oberen Theil des Filum terminale mit isolirter Compression der Blasennerven. Arch. f. Psychiatr. Bd. XIII. S. 50. 1882.

Laquer, Ueber Compression der Cauda equina. Neurol. Centralblatt 1891. Nr. 7. S. 193.

Manner, Zur Casuistik der Läsionen des Conus terminalis und der Cauda equina. Jahrbuch der Wiener k. k. Krankenanstalten. IV, 2. Theil.

Nawrocki und Skabitschewsky, Ueber die motorischen Nerven der Blase. Pflüger's Archiv 49. 1891, citirt nach Sarbó.

Oppenheim, Ueber eine sich auf den Conus terminalis des Rückenmarks beschränkende traum. Erkrankung. Archiv f. Psychiatrie. Bd. 20 (1889). S. 289.

Osler, Case of syphiloma of the cord of the cauda equina. Journ. of nerv. and ment. disease 1889.

Raymond, Leçons sur les maladies du Système nerveux. Paris 1896. Chapitre XIV. XV. und XVI.

Redlich[1]), Die Pathologie der tabischen Hinterstrangserkrankungen. Ein Beitrag zur Anatomie und Pathologie der Rückenmarkshinterstränge. Jena 1897. Verlag von G. Fischer.

Rosenthal, Ueber das Centrum ano-vesicale. Wiener med. Presse 1888. Nr. 18.

Rossolimo, Der Analreflex, seine Physiologie und Pathologie. Neurol. Centralblatt 1891. S. 557.

Roth, Ueber einen Fall von Compression der Cauda equina m. sec. Deg. im Rückenmark. Ing.-Diss. Berlin 1883.

Sarbó, Beitrag zur Localisation des Centrums für Blase, Mastdarm und Erection beim Menschen. Archiv f. Psychiatrie. Bd. XXV. 1893. S. 409.

---

1) Bei Redlich ist die umfangreiche Literatur über die Anatomie der Hinterstränge, über das Verhalten des ovalen Feldes, des dorsomedialen Sacralbündels u. s. w. vollständig zusammengestellt.

Schiff, Ein Fall von Hämatomyelie des Conus medullaris. Zeitschrift für klin. Medicin. 1896. Bd. XXXIII.

Schleip, Ueber einen Fall von traumat. Erkrankung des Conus medullaris. Dissert. Freiburg 1893.

Schultze, Zur Differentialdiagnose der Verletzung der Cauda equina und der Lendenanschwellung. Deutsche Zeitschrift für Nervenheilkunde. Bd. V. S. 247. 1894.

Derselbe, Lehrbuch der Nervenkrankheiten. 1. Bd. Verlag von Enke, Stuttgart 1898. S. 193.

Simon, Beiträge zur Pathologie und path. Anatomie des Centralnervensystems. Archiv für Psychiatrie. 1875.

Thorburn, On Injuries of the Cauda equina. Brain. Vol. X. 1888.

Valentini, Ueber die Erkrankungen des Conus terminalis und der Cauda equina. Zeitschrift für klin. Medicin. XXII (1893). S. 245.

Westphal, Sensibilitäts- und Motilitätsstörungen im Bereich des Plexus pudendalis und coccygeus. Charité-Annalen. 1. Jahrgang 1876.

Durch autoptischen Befund bestätigte Conuserkrankungen sind beschrieben von:

Kirchhoff, Traumatische Dislocation des 1. Lendenwirbels. Compression des untersten Theils des Rückenmarks und der umgebenden Caudawurzeln.

Oppenheim, Infraction des 1. Lendenwirbels: traumatische Myelitis, die dem Conus umliegenden Nervenwurzeln blieben verschont.

Sarbó, Durch ein Trauma wurde der unterste Theil des Conus zerstört und in ein markloses, gliomatöses Gewebe umgewandelt; Tod 15 Jahre nach dem Trauma.

Schultze, Durch einen spitzen Fortsatz des infracturirten 12. Brustwirbels wurde der unterste Theil des Rückenmarks getroffen und zerstört.

Nach dem klinischen Befund halten die Diagnose Conusaffection für wahrscheinlich:

Bregmann, schliesst aus der dissociirten Empfindungslähmung auf eine Conuserkrankung.

Eulenburg, vermuthet eine rheumatische Erkrankung des Conus.

Higier, Hämatomyelie des Conus nach einem Sturz aus grosser Höhe.

Kocher S. 629: Hämatomyelie in Folge von Contusion.

Köster nahm in dem erst mitgetheilten Fall eine specifische Erweichung des Conus an, in dem 2. Fall eine acute Myelitis, über deren Aetiologie er keine Auskunft zu geben weiss.

Raymond, Hématomyelie du Cône terminal.

Rosenthal nimmt eine centrale Störung: Conusaffection an. Aetiologie: starke Erkältung, kein Trauma,

Schleip, traumat. Conusaffection.

Schiff, Hämatomyelie des Conus medullaris im Anschluss an einen Sturz.

Fälle, bei denen lediglich die Wurzeln der Cauda geschädigt wurden, das Rückenmark jedoch intact geblieben war, sind mitgetheilt von:

Darkschewitz, Caudacompression durch carcinomatöse Neubildung. Hierbei wurde eine aufsteigende Entartung der vorderen motorischen Wurzeln beobachtet.

Dexler, der entzündliche Caudaerkrankung bei Pferden beschreibt.

Eisenlohr, hier hat eine Meningitis spinalis die Wurzeln der Cauda comprimirt.

Lachmann, Gliom im obersten Theil des Filum terminale.

Laquer, Ein die Caudafasern comprimirendes Lymphangioma cavernosum wurde durch eine glückliche Operation beseitigt und der Patient dadurch von seinen Beschwerden befreit.

Roth beschreibt ein Fibrosarkom der Cauda equina.

Simon, Tumor im Sack der Dura mater, die Cauda equina comprimirend.

Thorburn theilt mehrere Fälle von Caudaerkrankungen mit; das eine Mal wurden die Caudabündel durch Narbengewebe eingeschlossen, das andere Mal durch einen Tumor comprimirt und im dritten Falle durch Dislocation des 2. Lendenwirbels geschädigt.

Westphal, Gummöse Meningitis spinalis sacralis.

Erklärung der Abbildungen auf Tafel I—VI.

Tafel I und II. Die anästhetischen Hautpartien sind schraffirt. Die roth eingezeichneten Testikel sollen andeuten, dass die Hoden selbst empfindlich geblieben sind.

Tafel III. Die Photographien wurden von Präparaten, die nach der Nissl-schen Methode gefärbt waren, gewonnen.

Tafel IV. Fig. 1—3 wurden nach Weigert-Pal'schen Markscheidenpräparaten, Fig. 4—9 nach Schnitten, die nach der Marchi'schen Methode behandelt waren, gezeichnet.

Tafel V. Photographien von Weigert-Pal'schen Markscheidenpräparaten.

Fig. 1 Schnitt aus dem unteren Sacralmark (4. Sacralsegment),
Fig. 2 Schnitt aus dem Uebergang vom 2. zum 3. Sacralsegment,
Fig. 3 Schnitt aus dem 4. Lumbalsegment,
Fig. 4 Schnitt aus dem oberen Lumbalmark,
Fig. 5 Schnitt aus dem mittleren Brustmark,
Fig. 6 Schnitt aus der Halsanschwellung,
Fig. 7 Schnitt aus dem oberen Halsmark.

Tafel VI. Schnitte aus dem Rückenmarke eines an fortgeschrittener Tabes zu Grunde gegangenen Patienten. Weigert-Pal'sche Markscheidenfärbung. Die Präparate werden deshalb bei stärkerer Vergrösserung reproducirt, damit auch die Zeichnung des Schnittes aus dem untersten Conus noch gut zu erkennen ist.

Druck von August Pries in Leipzig.

Fig. 1.

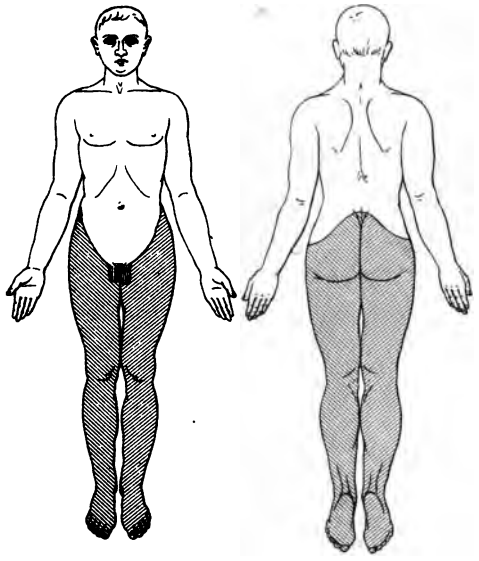

Laesion in der Höhe des 2. Lumbalsegmentes.

Fig. 2.

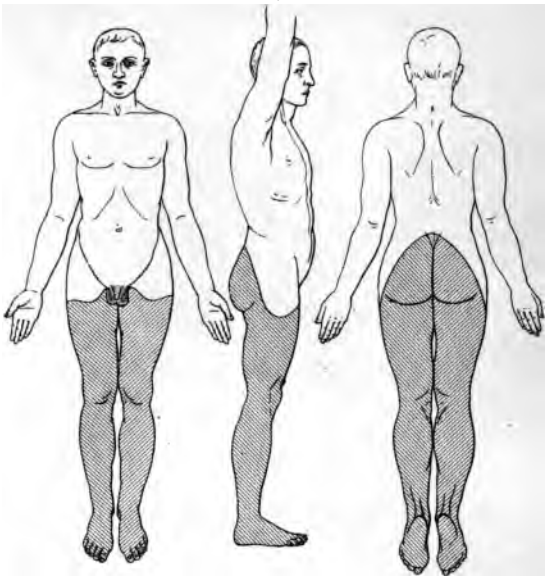

Laesion in der Höhe des 3. Lumbalsegmentes.

Fig. 3.

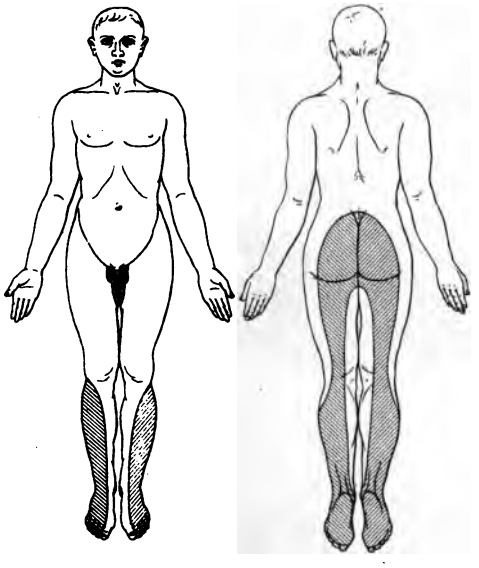

Laesion in der Höhe des 5. Lumbalsegmentes.

Fig. 4.

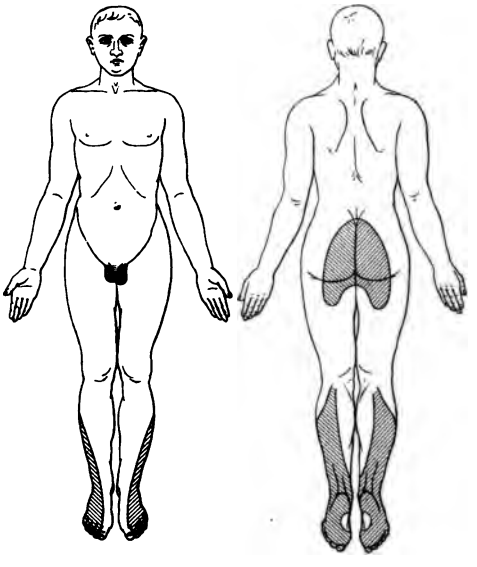

Laesion im 1. Sacralsegment.

Müller

Verlag von F.C.W.Vogel in Leipzig.

Lith. Anst. v. E. A. Funke, Leipzig.

Fig.5.

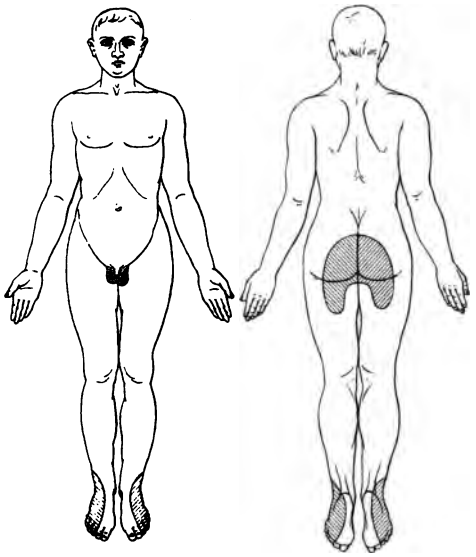

Laesion im 2. Sacralsegment.

Fig.6.

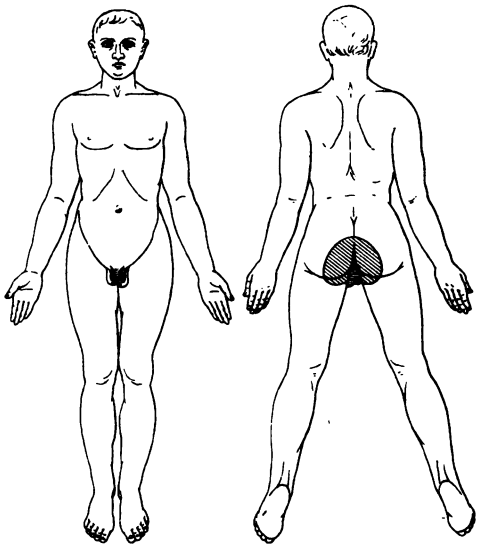

Laesion im 3. Sacralsegment.

Fig.7.

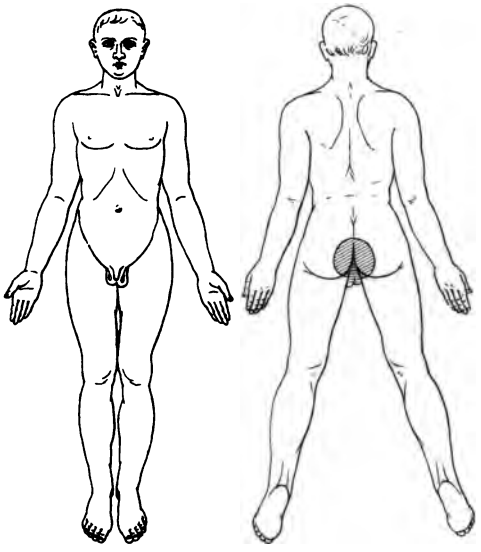

Laesion des 4. Sacralsegmentes.

Müller

Lith. Anst. v. E.A. Funke, Leipzig.

Verlag von F.C.W. Vogel in Leipzig.

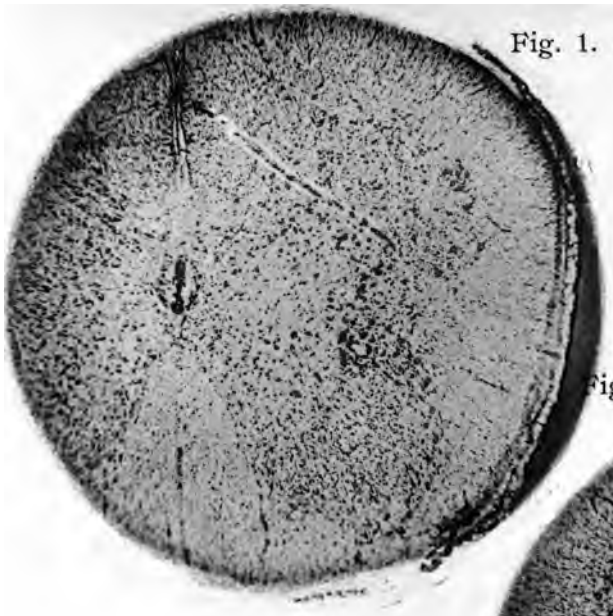

Fig. 1. Rechte Hälfte eines Schnittes aus dem 3. Sacralsegment.

Fig. 2. Schnitt aus dem 4. Sacralsegment.

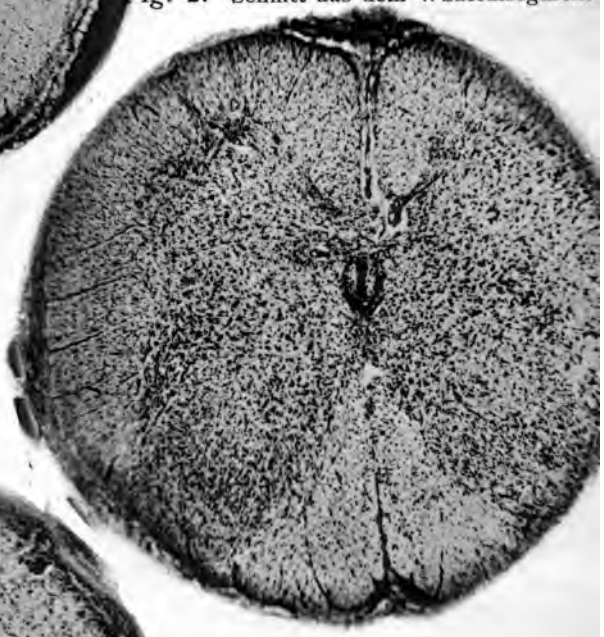

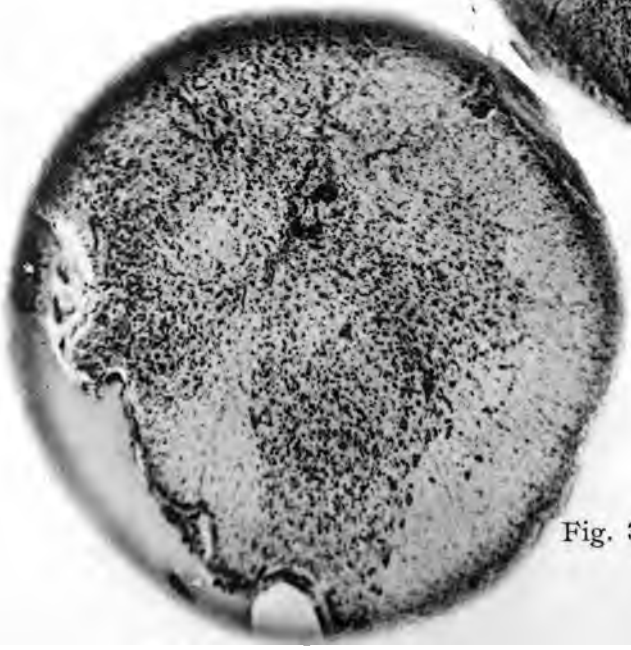

Fig. 3. Rechte Hälfte eines Schnittes aus d 5. Sacralsegment (bei stärkerer V grösserung als Fig. 1 und 2).

Müller. Verlag von F. C. W. Vogel in Leipzig. Druck von Sinsel & Co., Leipzig

Fig.1.

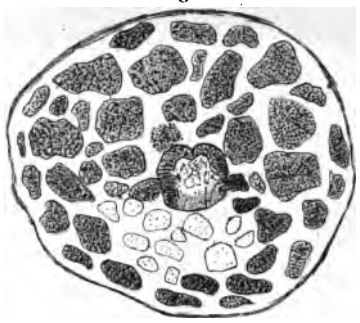

Unterster Conusabschnitt.

Fig.2.

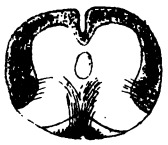

Schnitt aus d. Mitte des Conus.

Fig.3.

Schnitt aus dem oberen Teil des Conus (3. Sacralsegment).

Fig.4.

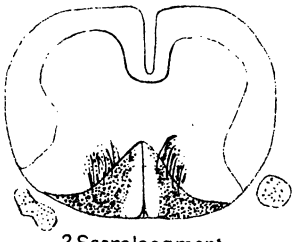

2. Sacralsegment.

Fig.5.

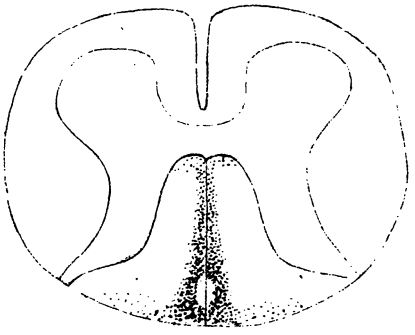

3. Lumbalsegment.

Fig.6.

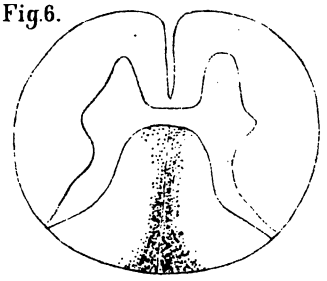

Übergang vom Brust zum Lendenmark.

Fig.7.

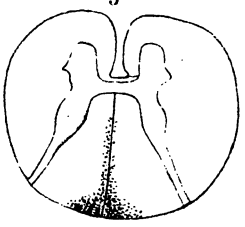

4. Brustsegment.

Fig.8.

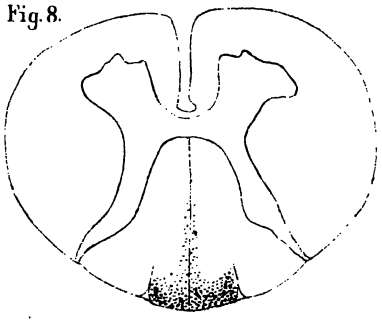

5. Halssegment.

Fig.9.

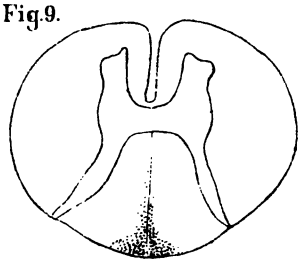

2. Halssegment.

Verlag von F.C.W. Vogel in Leipzig. Lith. Anst. v. E.A. Funke in Leipzig.

Fig. 1.

Fig. 2.

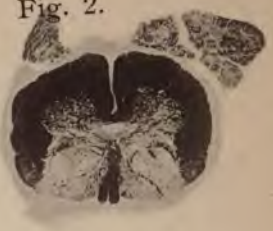

Fig. 3.

Fig. 4.

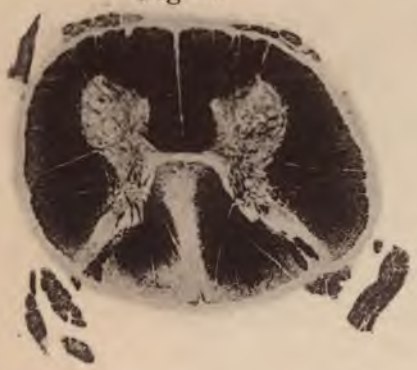

Fig. 5.

Fig. 6.

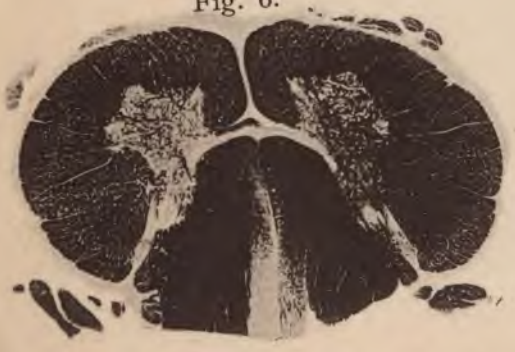

Fig. 7.

Verlag von F. C. W. Vogel in Leipzig. Druck von Sinsel & Co., Leipzi

Müller.

Fig.5.

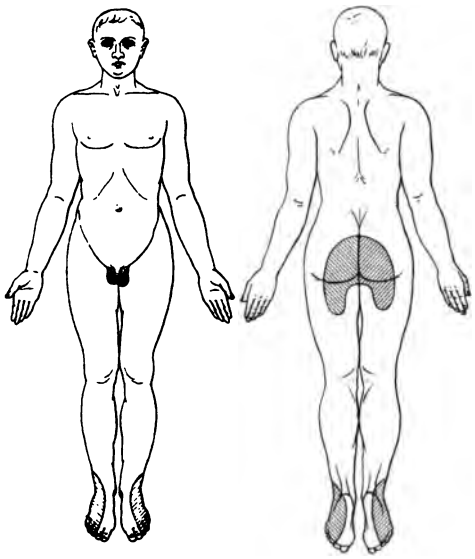

Laesion im 2. Sacralsegment.

Fig.6.

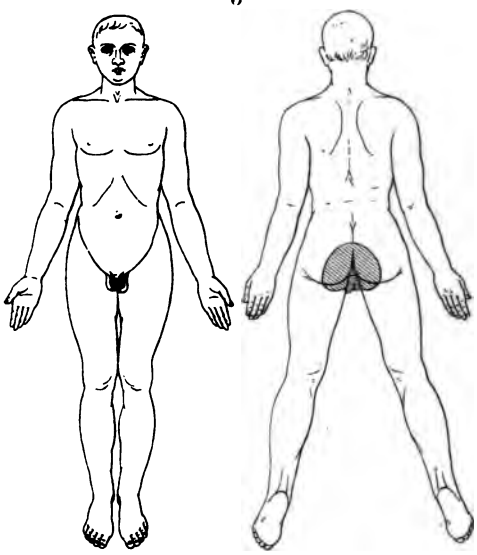

Laesion im 3. Sacralsegment.

Fig.7.

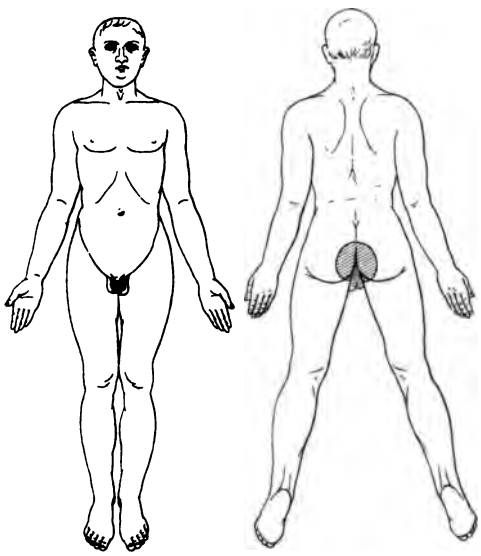

Laesion des 4. Sacralsegmentes.

Müller

Lith. Anst. v. E. A. Funke Leipzig.

Verlag von F. C. W. Vogel in Leipzig.

LANE MEDICAL LIBRARY

To avoid fine, this book should be returned on or before the date last stamped below.

MAY -4 19[illegible]

Photomount
Pamphlet
Binder
Gaylord Bros. Inc.
Makers
Stockton, Calif.
PAT. JAN. 21, 1908

L385 Müller, L.R.
M94 Untersuchungen über d
1898 Anatomie und Pathologi
des untersten Rückenmar
abschnittes. 7107
E Korte MAY -4 1939

NAME	DATE DUE